PGS.TS. NGÔ QUÝ CHÂU VÀ CỘNG SỰ
BỆNH VIỆN BẠCH MAI

NỘI SOI PHẾ QUẢN

UYÊN
LIỆU

NHÀ XUẤT BẢN Y HỌC

PGS.TS. Ngô Quý Châu và cộng sự

NỘI SOI PHẾ QUẢN

NHÀ XUẤT BẢN Y HỌC
HÀ NỘI - 2007

Chủ biên:

PGS.TS. Ngô Quý Châu	Phó Giám đốc Bệnh viện Bạch Mai Trưởng khoa Hô hấp Bệnh viện Bạch Mai. Phó trưởng bộ môn Nội tổng hợp trường Đại học Y Hà Nội. Chủ tịch Hội Hô hấp Hà Nội.

Tham gia biên soạn:

PGS.TS. Ngô Quý Châu	Phó Giám đốc Bệnh viện Bạch Mai Trưởng khoa Hô hấp Bệnh viện Bạch Mai. Chủ tịch Hội Hô hấp Hà Nội.
TS. Chu Thị Hạnh	Khoa Hô hấp Bệnh viện Bạch Mai Ủy viên Ban chấp hành Hội Hô hấp Hà Nội
ThS. Nguyễn Thanh Hồi	Khoa Hô hấp Bệnh viện Bạch Mai Ủy viên thường vụ Ban chấp hành Hội Hô hấp Hà Nội, Thư ký Hội Hô hấp Hà Nội
TS. Đỗ Quyết	Trưởng khoa Lao và Bệnh phổi Viện Trung ương Quân đội 103
TS. Hoàng Hồng Thái	Bộ môn Nội Tổng hợp - Trường Đại học Y Hà Nội. Ủy viên Ban chấp hành Hội Hô hấp Hà Nội

Thư ký biên soạn:

ThS. Nguyễn Thanh Hồi

LỜI GIỚI THIỆU

Kỹ thuật nội soi phế quản đã được biết đến từ thế kỷ XIX, ban đầu là nội soi phế quản ống cứng. Sự xuất hiện của nội soi phế quản ống mềm mang lại cuộc cách mạng trong chẩn đoán và trong điều trị nhiều bệnh lý về hô hấp. Ở nước ta, kỹ thuật được triển khai ngày một nhiều ở những trung tâm y tế lớn, với những kỹ thuật lấy bệnh phẩm để chẩn đoán các bệnh hô hấp cũng như cho phép can thiệp điều trị. Với tiến bộ của khoa học kỹ thuật, thủ thuật này ngày càng được chỉ định rộng rãi trong các chuyên ngành Hô hấp, Hồi sức cấp cứu, Ngoại khoa, Gây mê hồi sức.v.v...

Nhóm tác giả gồm những cán bộ nhiều kinh nghiệm về nội soi phế quản trong chẩn đoán và điều trị các bệnh lý hô hấp thuộc trường Đại học Y Hà Nội, Bệnh viện Bạch Mai, Bệnh viện trung ương quân đội 103 đã cùng tham gia biên soạn cuốn sách này khá công phu. Cuốn sách là sự kết hợp nhuần nhuyễn giữa những kiến thức cơ bản, kinh nghiệm của các tác giả với những kiến thức cập nhật trong lĩnh vực nội soi phế quản trên thế giới. Đây là tài liệu rất hữu ích cho cả những người mới bắt đầu cũng như những người đã làm nội soi phế quản.

Như các tác giả đã nói do thời gian có hạn nên cuốn sách có thể vẫn còn một số khiếm khuyết, rất mong bạn đọc xa gần đóng góp ý kiến để lần xuất bản sau sách sẽ được hoàn thiện hơn.

Xin trân trọng giới thiệu cùng bạn đọc

HIỆU TRƯỞNG
TRƯỜNG ĐẠI HỌC Y HÀ NỘI

GS.TS. Nguyễn Lân Việt

LỜI NÓI ĐẦU

Từ đầu thế kỷ XIX, kỹ thuật nội soi phế quản ống cứng đã dần được các bác sĩ biết đến. Đặc biệt là sau khi IKEDA khai sinh ra ống soi phế quản mềm năm 1964, kỹ thuật này ngày càng có vai trò quan trọng trong thực hành hô hấp. Với sự ứng dụng các tiến bộ khoa học kỹ thuật công nghệ, hệ thống máy nội soi phế quản mềm ngày càng được hoàn thiện cho phép thăm dò ngày một xa hơn, với nhiều kỹ thuật lấy bệnh phẩm để chẩn đoán các bệnh hô hấp cũng như cho phép can thiệp điều trị ngày một nhiều hơn, thuận tiện hơn. Ở nhiều nước trên thế giới, kỹ thuật này có chỉ định rất rộng rãi, được các bác sĩ chuyên ngành Hô hấp cũng như các chuyên ngành khác như Hồi sức cấp cứu, Ngoại khoa, Gây mê hồi sức sử dụng hàng ngày.

Ở Việt Nam soi phế quản ống cứng đã được thực hiện bởi các nhà phổi học từ những năm 80 của thế kỷ trước. Soi phế quản ống mềm bắt đầu từ những năm 90. Đây là một kỹ thuật tương đối an toàn, đem lại ích lợi cho chẩn đoán và điều trị nên có chỉ định trên nhiều bệnh nhân. Tuy nhiên hiện nay kỹ thuật này cũng mới chỉ được thực hiện ở những cơ sở y tế lớn, chuyên sâu và số bác sĩ làm thành thạo kỹ thuật này chưa có nhiều do đòi hỏi người làm phải nắm vững những kỹ năng cơ bản, thực hiện thành thạo mới đạt kết quả và tránh được các tai biến có lúc nguy hiểm.

Chính vì vậy chúng tôi gồm các thầy thuốc làm việc trong ngành Hô hấp đã mạnh dạn biên soạn cuốn sách này nhằm giúp các bạn đồng nghiệp nhanh chóng nắm bắt được các kỹ năng cần thiết cho soi phế quản, chia sẻ các kinh nghiệm tích luỹ được qua hơn hai mươi năm thực hành kỹ thuật này, góp phần nhanh chóng phát triển rộng kỹ thuật nội soi phế quản ở Việt Nam.

Chúng tôi xin bày tỏ lòng biết ơn tới các thầy cô, các thế hệ đàn anh trong và ngoài nước đã động viên chúng tôi, đặc biệt là GS. J-P. Derenne, trưởng khoa Phổi, Bệnh viện Pitie - Salpetriere, Paris, GS. Yves Martinet, trưởng khoa Phổi trung tâm Viện trường Nancy. Vì thời gian có hạn, kinh nghiệm chưa nhiều nên chắc chắn cuốn sách còn nhiều khiếm khuyết. Kính mong các bậc thầy và các bạn đồng nghiệp, đóng góp ý kiến để lần tái bản sau cuốn sách được hoàn thiện hơn. Xin trân trọng cảm ơn.

Hà nội ngày 28/08/2007

Thay mặt các tác giả

Chủ biên

PGS.TS. Ngô Quý Châu

MỤC LỤC

1.	Lời giới thiệu	3
2.	Lời nói đầu	5
3.	Khử khuẩn và bảo quản ống nội soi	9
4.	Giải phẫu cây khí phế quản	25
5.	Gây tê trong nội soi phế quản	37
6.	Chỉ định và chống chỉ định của nội soi phế quản ống mềm	45
7.	Nội soi phế quản ống cứng	69
8.	Nội soi phế quản ống mềm	77
9.	Sinh thiết phổi qua nội soi phế quản	91
10.	Rửa phế quản phế nang	104
11.	Kỹ thuật sinh thiết hút bằng kim xuyên thành khí phế quản	114
12.	Nội soi phế quản ống mềm trong chẩn đoán một số bệnh lý ở phổi	128
13.	Đốt khối u sùi hoặc sẹo hẹp khí quản qua nội soi phế quản	152
14.	Một số điểm mới trong nội soi phế quản	171
15.	Đặt khung giá đỡ khí phế quản (Stent)	182
16.	Gắp dị vật qua nội soi phế quản	205
17.	Xử trí ho ra máu	216

KHỬ KHUẨN VÀ BẢO QUẢN ỐNG NỘI SOI

1. MỘT SỐ DUNG DỊCH SỬ DỤNG CHO KHỬ KHUẨN ỐNG NỘI SOI

1.1. Dung dịch tẩy rửa

Sử dụng dung dịch tẩy rửa có ít bọt, độ pH trung tính và tuân theo chỉ dẫn về liều lượng và nhiệt độ của nhà sản xuất ống nội soi.

Không sử dụng lại dung dịch tẩy rửa.

Sử dụng quá nhiều dung dịch tẩy rửa hoặc dung dịch không phù hợp (ví dụ: xà phòng bột) có thể làm tắc các đường ống bên trong máy.

1.2. Dung dịch tiệt trùng

Nhìn chung, một dung dịch với hoạt chất 2,0% - 3,3% glutaraldehyde tương thích với ống nội soi phế quản mềm. Cần liên hệ với các nhà sản xuất để được cung cấp tên và nồng độ các dung dịch tiệt trùng đã qua thử nghiệm.

Chú ý: cồn (alcohol) không phải là dung dịch tiệt trùng.

1.3. Nước tiệt trùng

Khi ống nội soi lấy ra khỏi dung dịch tiệt trùng, phải được rửa sạch bằng nước tiệt trùng (natriclorua 0,9%). Trong trường hợp không có nước tiệt trùng, ta có thể sử dụng nước máy hoặc nước đã được xử lý (ví dụ: dùng phin lọc).

Trong trường hợp sử dụng nước không tiệt trùng: sau khi lấy ống nội soi ra khỏi dung dịch tiệt trùng, lau ống nội soi và bơm rửa các đường ống bằng ethyl alcohol 70% hoặc isopropyl alcohol 70%, sau đó làm khô các đường ống.

Không sử dụng lại nước tiệt trùng.

1.4. Lưu ý về gel bôi trơn đầu ống soi

Không sử dụng vaseline để bôi trơn đầu ống soi. Thử nghiệm cho thấy rằng việc sử dụng gel này sẽ làm biến dạng phần cao su ở đầu ống soi. Việc này gây khó khăn cho quá trình đưa ống và gây hư hỏng cho ống soi.

2. PHƯƠNG PHÁP VỆ SINH VÀ TIỆT TRÙNG ỐNG NỘI SOI PHẾ QUẢN MỀM

Chúng tôi trình bày quy trình vệ sinh và tiệt trùng ống nội soi phế quản mềm của Hãng Olympus. Các ống nội soi của Hãng khác cũng có quy trình tương đương. Cần tham khảo Hướng dẫn cụ thể của từng Hãng.

2.1. Chuẩn bị trang thiết bị cho quá trình vệ sinh và tiệt trùng

Trước khi thực hiện việc vệ sinh và tiệt trùng máy nội soi ta cần chuẩn bị các trang thiết bị cho quá trình khử khuẩn như sau (Hình 1):

Chú ý:

Sử dụng bồn có kích thước phải lớn hơn 40x40cm và đủ sâu để có thể ngâm hoàn toàn máy nội soi.

Không cuộn ống soi và dây dẫn sáng với đường kính nhỏ hơn 40cm. Máy nội soi có thể hư hỏng nếu bị cuộn quá chặt.

Vai trò của một số phụ kiện vệ sinh máy nội soi mềm (Olympus)

– Nắp đậy (MH-553) (chỉ dùng cho máy videoscope): được gắn vào đầu nối tiếp xúc điện của ống soi để ngăn không cho nước vào máy trong quá trình vệ sinh và khi tiến hành kiểm tra rò rỉ.

– Nắp đậy van (MH-944): để đóng kín các ổ van hút, van khí/nước và ổ van dụng cụ trong quá trình rửa máy.

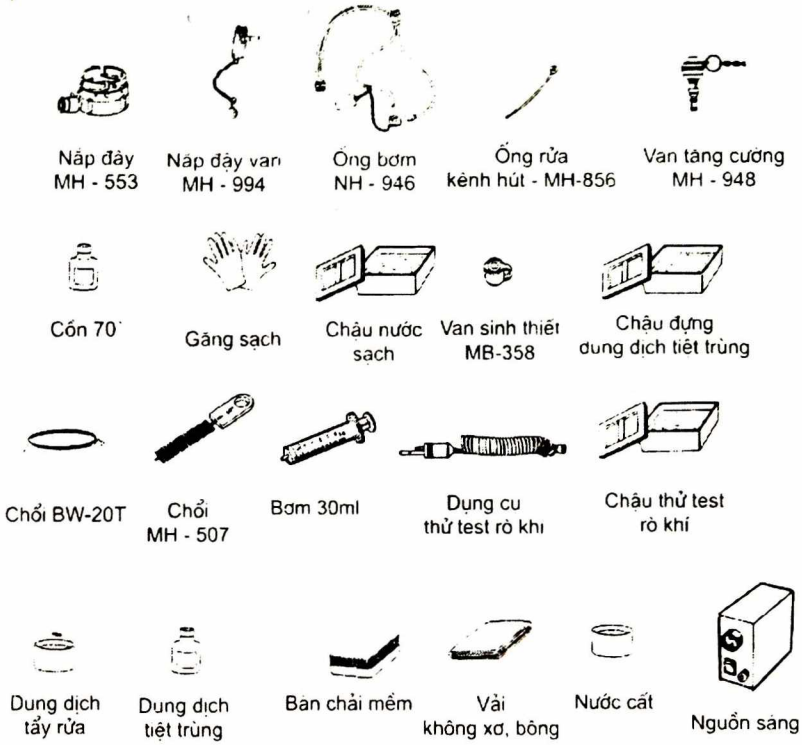

Hình 1. Các trang bị dùng cho khử khuẩn ống NSPQ

– Ống bơm (MH-946): bơm dung dịch tẩy rửa, dung dịch tiệt trùng nước cất, không khí vào trong các đường ống bên trong để khử trùng, rửa và làm khô.

– Van tăng cường (MH-948): khi gắn vào ổ van khí/nước, giúp bơm không khí qua cả hai đường ống khí và nước. Còn khi ấn van này, nước sẽ được bơm qua cả hai đường ống. Do đó, tăng hiệu quả rửa kênh khí và nước cũng như đầu phun khí/nước.

– Chổi rửa (BW-20T): để chải rửa hệ thống đường ống trong máy nội soi.

– Bàn chải (MH-507): để chải rửa đầu chóp đuôi ống soi, ổ van hút và ổ van dụng cụ.

– Ống rửa kênh hút (MH-856): để bơm dung dịch tẩy rửa qua đường kênh dụng cụ.

2.2. Vệ sinh và tiệt trùng máy nội soi

2.2.1. Sơ đồ vệ sinh và tiệt trùng máy nội soi

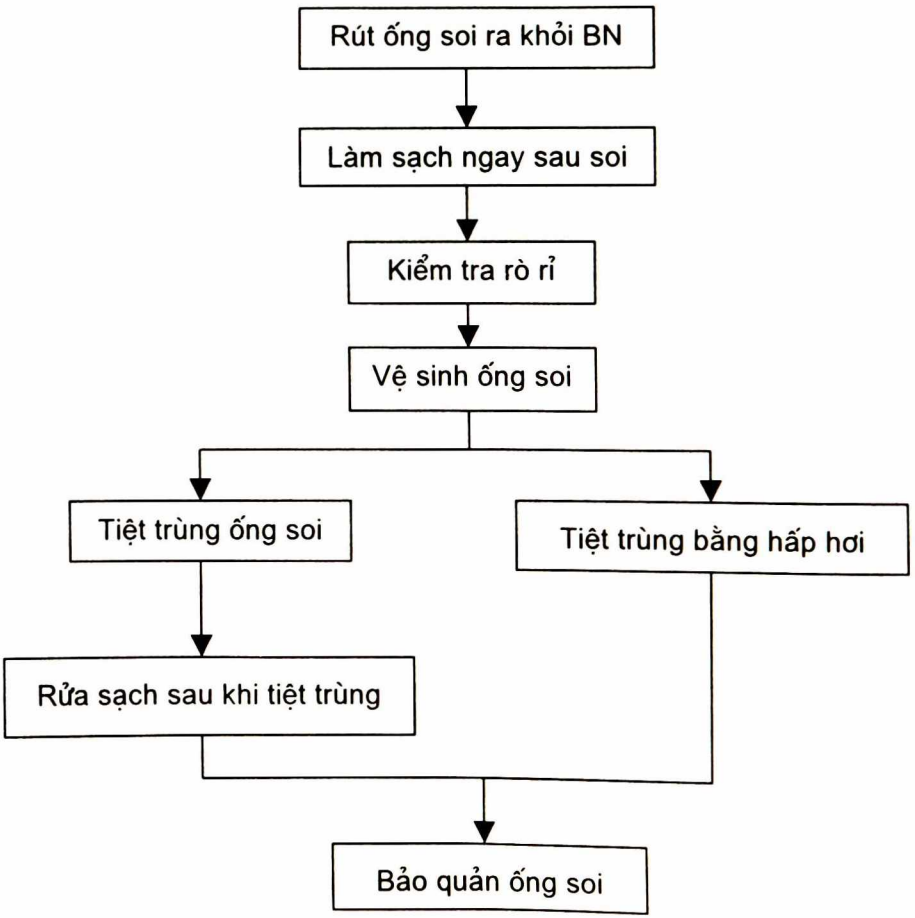

2.2.2. Làm sạch ngay sau khi dùng

Thực hiện vệ sinh ống soi ngay sau khi rút ra khỏi bệnh nhân.

(1) Chuẩn bị sẵn 500ml dung dịch tẩy rửa.

(2) Lau sạch toàn bộ phần thân ống soi đưa vào bệnh nhân bằng vải mềm với dung dịch tẩy rửa.

(3) Hút dung dịch tẩy rửa qua ống soi khoảng 30 giây.

+ Đặt đầu ống soi vào dung dịch tẩy rửa và hút trong khoảng 30 giây (hình 2).

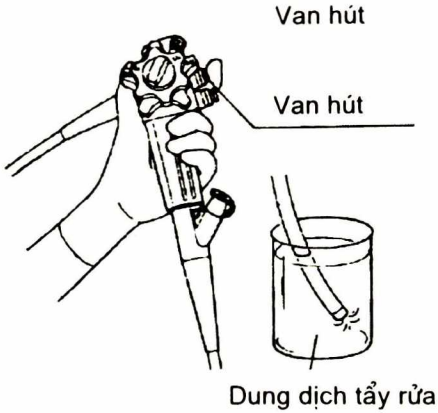

Hình 2. Làm sạch ống ngay sau khi rút ra khỏi bệnh nhân

+ Nhấc đầu của ống soi ra khỏi dung dịch tẩy rửa và hút không khí trong khoảng 10 giây.

(4) Bơm nước và khí bằng van tăng cường MH-948 (hình 3, 4).

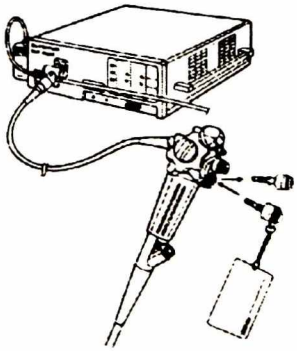

Hình 3. Tháo van khí, nước và gắn van tăng cường

Hình 4. Bơm nước và không khí

Chú ý: để tránh cho ống soi không bị tắc hơi/nước, phải luôn dùng van tăng cường MH-948 vệ sinh đường khí/nước sau mỗi lần soi.

- Tắt máy hút và nguồn sáng.

- Tháo van hơi/nước ra khỏi ống soi, và đặt chúng vào trong bồn dung dịch tẩy rửa (hình 3).

- Gắn van tăng cường MH-948 vào ống soi (hình 3).

- Bật nguồn sáng. Chọn chế độ cấp khí trên nguồn sáng ở mức cao nhất.

- Nhấn van tăng cường bơm nước ra khỏi vòi phun khoảng 30 giây. Sau đó, thả van tăng cường để bơm không khí trong 10 giây (hình 4).

(5) Bơm dung dịch tẩy rửa và không khí vào kênh nước phụ (chỉ dành cho những ống soi có kênh nước phụ).

- Gắn ống rửa kênh nước phụ vào ống soi.

- Dùng bơm tiêm 30ml bơm dung dịch tẩy rửa vào kênh nước phụ.

- Dùng bơm tiêm 30ml bơm nước sạch vào kênh nước phụ.

- Dùng bơm tiêm 30ml bơm không khí vào kênh nước phụ để đẩy hết nước ra ngoài.

(6) Tắt nguồn sáng. Tắt bộ xử lý hình ảnh (nếu có).

(7) Tháo van tăng cường, van hút, van sinh thiết ra khỏi ống soi và đặt chúng vào trong bồn dung dịch tẩy rửa. Sau đó tiến hành việc vệ sinh và tiệt trùng máy theo như mục 2.2.4 - 2.2.6.

(8) Tháo đường ống của bình nước nối với ống soi và đặt vào vị trí cũ của bình.

(9) Tháo đường ống hút nối giữa máy hút và ống soi.

(10) Tháo dây nối giữa ống soi và bộ xử lý hình ảnh.

- Videoscope: tháo dây nối videoscope và gắn nắp đậy MH-553.

- Firberscope: tháo đầu camera ra khỏi mắt nhìn.

(11) Tháo ống soi ra khỏi nguồn sáng và đem đến khu vực vệ sinh máy.

2.2.3. Kiểm tra rò rỉ

1) Đổ đầy nước vào bồn. Dùng bồn có kích thước tối thiểu bên trong là 40x40cm và chiều sâu cho phép đủ để ngâm toàn bộ ống soi vào trong nước.

2) Dùng dụng cụ kiểm tra rò rỉ MB-155 để kiểm tra ống soi theo quy trình sau. (hình 5, hình 6)

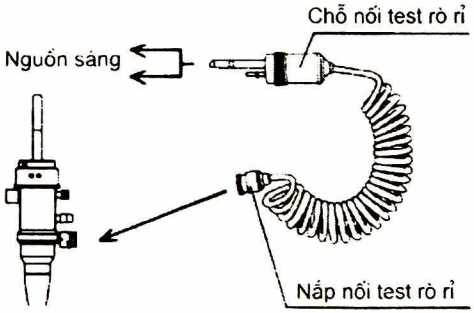

Hình 5. Bộ thử test rò rỉ cho máy nội soi phế quản ống mềm ống

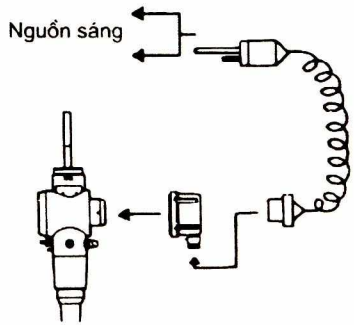

Hình 6. Bộ thử test rò rỉ cho nội soi phế quản video

- Lắp dụng cụ kiểm tra rò rỉ MB-155 vào nguồn sáng. Bật nguồn sáng và chọn chế độ cung cấp khí của nguồn sáng ở vị trí cao nhất (mức HIGH hoặc 3).

- Kiểm tra dụng cụ thử rò rỉ có thoát hơi ra hay không bằng cách nhấn nhẹ vào cái chấu bên trong của dụng cụ thử rò rỉ.

– Lắp đầu nối của dụng cụ thử rò rỉ vào phần nối thông khí ở ống soi.

– Với dụng cụ kiểm tra rò rỉ đã được nối, ngâm ống soi vào trong nước. Xoay bộ phận điều khiển của ống soi và quan sát trong khoảng 30 giây. Xác nhận rằng không có vị trí nào của ống soi có xuất hiện những bọt khí liên tục.

– Trong suốt quá trình kiểm tra rò rỉ nếu phát hiện thấy bọt khí nổi lên liên tục từ bất kỳ vị trí nào của ống soi chứng tỏ rằng ống soi đã bị rò rỉ. Nếu bạn đã xác định được vị trí rò rỉ, lấy ống soi ra khỏi nước, tiếp tục thực hiện các bước còn lại việc vệ sinh và tiệt trùng. Sau đó liên lạc ngay với văn phòng Olympus.

Chú ý

+ Xoay đầu nối của dụng cụ kiểm tra rò rỉ cho tới khi nó dừng lại tại một chỗ. Nếu việc gắn và xoay không thực hiện chính xác thì áp suất khí bên trong ống soi sẽ không đủ và việc kiểm tra rò rỉ ống sẽ không còn chính xác.

+ Để ngăn ngừa ống soi bị hư hỏng không nên ngâm chung ống soi với các vật khác ngoại trừ các phụ kiên vệ sinh ống soi.

+ Không được tháo đầu nối của dụng cụ kiểm tra rò rỉ với ống soi trong khi ngâm. Nước sẽ vào bên trong và làm hỏng ống soi.

+ Trong quá trình kiểm tra rò rỉ, do tác dụng của áp suất không khí bên trong ống soi nên phần cao su đầu ống soi sẽ căng lên. Đó là điều bình thường.

3) Lấy ống soi và dụng cụ kiểm tra rò rỉ ra khỏi bồn nước.

– Tắt nguồn sáng.

– Tháo dụng cụ kiểm tra ra khỏi nguồn sáng.

– Đợi trong khoảng 30 giây hoặc cho tới khi lớp cao su bọc phía ngoài của đầu uốn cong trở về trạng thái ban đầu. Tháo dụng cụ kiểm tra rò rỉ ra khỏi ống soi.

– Lau khô hoàn toàn dụng cụ kiểm tra rò rỉ.

Chú ý: luôn tháo đầu nối của dụng cụ kiểm tra rò rỉ ra khỏi nguồn sáng trước và đợi trong khoảng 30 giây hoặc cho tới khi lớp cao su bọc phía ngoài của đầu uốn cong trở về trạng thái ban đầu rồi sau đó mới được tháo đầu còn lại của dụng cụ kiểm tra rò rỉ ra. Nếu tháo đầu nối giữa dụng cụ kiểm tra rò rỉ với ống soi ra trước trong khi dụng cụ kiểm tra rò rỉ vẫn nối với nguồn sáng thì áp suất bên trong của ống soi sẽ không thoát ra được và làm hư hỏng máy.

2.2.4. Vệ sinh ống soi

(1) Chuẩn bị

– Đổ đầy nước và dung dịch tẩy rửa vào bồn với nhiệt độ và nồng độ được quy định bởi nhà sản xuất ống nội soi. Dùng bồn có kích thước tối thiểu bên trong là 40 x 40cm và chiều sâu cho phép đủ để ngâm toàn bộ ống soi vào trong nước.

– Ngâm ống soi và toàn bộ các van hút, van khí/nước, van sinh thiết vào trong bồn.

(2) Vệ sinh bề mặt bên ngoài

– Với ống soi đã được ngâm vào trong bồn dùng một bàn chải mềm hoặc vải mềm không xơ hoặc bông để chải hoặc chùi phía ngoài bề mặt của ống soi. Đặc biệt chú ý tới khe hở của vòi phun khí/nước và phải chắc chắn rằng tất cả bề mặt của chóp đuôi ống soi hoàn toàn sạch.

ĐẠI HỌC THÁI NGUYÊN
TRUNG TÂM HỌC LIỆU

(3) Chải các đường ống

Chải đường ống hút, đường dụng cụ và ổ van hút theo quy trình sau đây.

a) Để thẳng phần thân của ống soi.

b) Cầm chặt bàn chải vệ sinh đường ống BW-20T khoảng 3 cm từ phía lông cứng.

c) Đưa bàn chải vào ổ van hút nghiêng một góc 45 độ.

d) Đẩy nhẹ nhàng bàn chải vào bên trong đường ống cho tới khi đầu bàn chải lòi ra ở chóp đuôi của ống soi. Làm sạch đầu bàn chải bằng đầu ngón tay. Cẩn thận khi rút bàn chải ra khỏi đường ống. Làm sạch đầu bàn chải một lần nữa. Nếu chất bẩn vẫn còn giữ lại sau khi chải, chải lại nhiều lần cho tới khi chất bẩn đã được đẩy ra ngoài.

e) Đưa bàn chải rửa ống vào trực tiếp ổ van hút (góc 90 độ).

f) Đẩy nhẹ nhàng bàn chải vào bên trong đường ống cho tới khi đầu bàn chải ra khỏi đầu nối hút. Làm sạch đầu bàn chải bằng đầu ngón tay. Cẩn thận khi rút bàn chải ra khỏi đường ống. Làm sạch đầu bàn chải một lần nữa. Nếu chất bẩn vẫn còn giữ lại sau khi chải, chải lại nhiều lần cho tới khi chất bẩn đã được đẩy ra ngoài.

g) Đút bàn chải ngắn MH-507 vào ổ van hút cho tới khi một nửa chiều dài của bàn chải đã nằm phía trong của ổ van. Xoay bàn chải một vòng và sau đó rút ra. Làm sạch lông bàn chải. Lặp lại cho đến khi chải sạch chất bẩn.

h) Đút bàn chải ngắn MH-507 vào ổ van dụng cụ cho tới khi nó dừng lại. Xoay bàn chải một vòng và sau đó rút ra. Làm sạch lông bàn chải. Lặp lại cho đến khi chải sạch chất bẩn.

Chú ý: khi cho bàn chải làm sạch MH-507 vào ổ van hút. Nếu hơn một nửa chiều dài của bàn chải đã được đưa vào thì sẽ có thể rất khó khi rút bàn chải ra khỏi ổ van hút.

(4) Ngâm BW-20T và MH-507 vào dung dịch tẩy rửa sau đó tiến hành vệ sinh.

Bơm dung dịch tẩy rửa vào đường ống khí/nước và đường ống hút

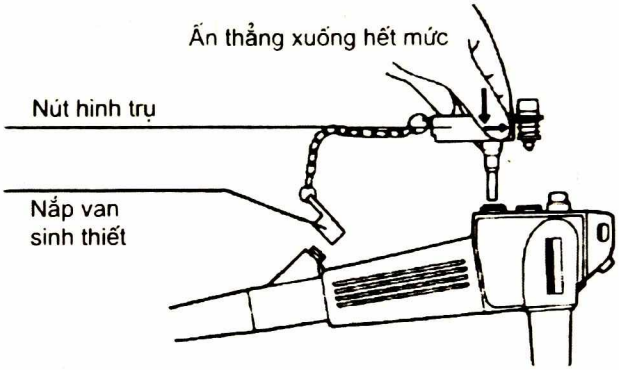

Hình 7. Gắn nắp đậy ổ van MH-944, ống bơm MH-946 vào ống soi

– Dùng nút cắm đường ống MH-944, bộ phận rửa ống MH-946 và bơm tiêm 30ml để bơm dung dịch tẩy rửa vào bên trong đường ống khí/nước và đường ống hút.

+ Gắn nắp đậy ổ van MH-944, ống bơm MH-946 vào ống soi.

+ Ngâm đầu hút của MH-946 vào trong dung dịch tẩy rửa.

+ Gắn bơm tiêm 30ml vào kênh khí/nước của MH-946.

+ Bơm 90ml (bơm 3 lần) dung dịch tẩy rửa vào trong đường ống khí/nước.

+ Gắn bơm tiêm 30ml vào kênh hút của MH-946.

+ Bơm 90ml (bơm 3 lần) dung dịch tẩy rửa vào trong đường hút.

+ Tháo MH-946 và MH-944 ra khỏi ống soi và để tất cả lại trong dung dịch tẩy rửa.

Ngâm trong dung dịch tẩy rửa

– Với ống soi vẫn được ngâm trong dung dịch tẩy rửa, dùng gạc mềm hoặc vải mềm (không có bông/xơ) để chùi tất cả chất bẩn bám bề mặt ngoài của ống soi.

– Ngâm ống soi, MH-944 và MH-946 trong một khoảng thời gian và nhiệt độ quy định bởi nhà sản xuất tẩy rửa.

Lấy ống soi và phụ kiện ra khỏi dung dịch tẩy rửa

Mang ống soi và tất cả phụ kiện ra khỏi dung dịch tẩy rửa và đặt vào trong nước sạch.

Đẩy dung dịch tẩy rửa ra khỏi các đường ống

– Dùng MH-944, MH-946 và bơm tiêm 30ml bơm nước sạch đẩy toàn bộ dung dịch tẩy rửa ra khỏi đường ống.

+ Gắn MH-944 và MH-946 vào ống soi. Đặt đầu hút của MH-946 vào trong nuớc.

+ Gắn bơm tiêm 30ml vào kênh khí/nước của MH-946 và bơm 60ml nước sạch vào trong đường ống khí/nước.

+ Gắn bơm tiêm 30ml vào kênh hút của MH-946 và bơm 90ml nước sạch vào trong đường ống hút.

+ Lấy ống soi cùng các phụ kiện MH-946 và MH-944 ra khỏi nước.

+ Dùng bơm tiêm 30ml bơm 90ml không khí vào kênh hút của MH-946.

+ Dùng bơm tiêm 30ml bơm 90ml không khí vào kênh khí/nước của MH-946.

+ Tháo MH-944 và MH-946 ra khỏi ống soi.

Làm khô các bề mặt bên ngoài

– Dùng một tấm vải mềm sạch lau khô toàn bộ bề mặt phía ngoài của ống soi và các phụ kiện.

– Kiểm tra ống soi lại một lần nữa xem chất bẩn còn bám trở lại ống soi hay không. Nếu có phải vệ sinh lại cho sạch sẽ.

2.2.5. Tiệt trùng

Tất cả các bước tiệt trùng phải được thực hiện trong điều kiện ống soi và các phụ kiện ngâm hoàn toàn trong dung dịch tiệt trùng. Nếu máy soi và các phụ kiện được lắp hoặc tháo ra trong khi không ngâm vào dung dịch tiệt trùng sẽ làm cho bề mặt của máy soi và phụ kiện tiếp xúc không tốt với dung dịch. Do đó sẽ làm giảm hiệu qủa của tác dụng tiệt trùng.

Chuẩn bị

Đổ đầy dung dịch tiệt trùng vào trong bồn với nhiệt độ và nồng độ theo như hướng dẫn của nhà sản xuất. Dùng một cái bồn có kích thước tối thiểu bên trong là 40x40cm và chiều sâu cho phép đủ để ngâm toàn bộ ống soi vào trong nước.

Bơm dung dịch tiệt trùng vào tất cả các đường ống

– Gắn MH-944 và MH-946 vào ống soi và ngâm hoàn toàn vào trong dung dịch tiệt trùng.

– Với đầu hút của MH-946 đặt trong dung dịch tiệt trùng, dùng bơm tiêm 30ml bơm vào đường ống khí/nước 60ml dung dịch tiệt trùng và vào đường ống hút 90ml dung dịch tiệt trùng hoặc cho tới khi toàn bộ không khí bên trong đã bị đẩy ra ngoài.

– Tháo MH-944, MH-946 ra khỏi ống soi và để lại trong bồn dung dịch tiệt trùng.

– Dùng vải mềm để tách các bọt không khí bám trên bề mặt của ống soi.

– Đậy bồn đựng dung dịch tiệt trùng bằng một nắp đậy kín để tránh hơi của dung dịch thoát ra ngoài.

Ngâm toàn bộ máy nội soi và phụ kiện trong dung dịch tiệt trùng một thời gian theo như quy định của nhà sản xuất dung dịch tiệt trùng.

2.2.6. Rửa sạch sau khi tiệt trùng

Khi được lấy ra khỏi dung dịch tiệt trùng, máy nội soi cần phải được rửa sạch bằng nước tiệt trùng. Nếu không có nước tiệt trùng, có thể sử dụng dung dịch cồn 70% (ethyl alcohol) hoặc isopropyl alcohol 70% để chùi rửa bề mặt ngoài ống và bơm rửa các đường ống bên trong.

Có hai quy trình được mô tả như dưới đây.

Rửa lại bằng nước tiệt trùng:

(1) Sử dụng MH-944 và MH-946 để đẩy dung dịch tiệt trùng ra khỏi ống soi.

– Trước khi lấy máy nội soi ra khỏi dung dịch tiệt trùng, gắn MH-944 và MH-946 vào ống soi.

– Đặt đầu hút của MH-946 ra ngoài không khí.

– Dùng bơm tiêm 30ml bơm 90ml không khí vào kênh hút của MH-946.

– Dùng bơm tiêm 30ml bơm 90ml không khí vào kênh khí/nước của MH-946.

(2)Tháo tất cả các phụ kiện ra khỏi ống soi.

(3) Ngâm ống soi và toàn bộ phụ kiện vệ sinh vào trong nước cất. Dùng vải mềm để chùi rửa phía mặt ngoài của ống soi và tất cả phụ kiện.

(4) Nối MH-944 và MH-946 vào lại ống soi. Bơm 90ml nước tiệt trùng vào các đường ống khí/nước và đường ống hút.

(5) Lấy toàn bộ ống soi và phụ kiện vệ sinh ra khỏi nước cất.

(6) Dùng bơm tiêm 30ml cùng với MH-944 và MH-946 để đẩy nước ra khỏi đường ống khí/nước và đường ống hút.

(7) Tháo tất cả các phụ kiện ra khỏi ống soi.

(8) Dùng vải tiệt trùng lau khô toàn bộ máy soi.

(9) Nối MH-944 và MH-946 vào lại máy và dùng bơm tiêm 30ml bơm lần lượt 90ml không khí vào đường ống khí/nước và đường ống hút.

(10) Nối máy nội soi với máy hút bằng một ống hút sạch và hút không khí trong 15 giây.

Rửa lại bằng nước không tiệt trùng:

(1) Bơm nước không tiệt trùng và không khí vào ống soi như phần "Rửa lại bằng nước tiệt trùng"

(2) Nhúng đầu hút của bộ MH-946 vào trong cồn 70% (ethyl alcohol) hoặc isopropyl alcohol 70%. Dùng bơm tiêm 30ml, bơm 60ml và 90ml cồn 70% (ethyl alcohol) hoặc isopropyl alcohol 70% vào các đường ống khí/nước và đường ống hút.

(3) Lấy đầu hút của bộ MH-946 ra khỏi alcohol. Bơm 60ml khí vào các đường ống khí/nước và đường ống hút.

(4) Sử dụng tấm gạc tẩm cồn 70% (ethyl alcohol) hoặc isopropyl alcohol 70% lau chùi máy nội soi, ổ van khí/nước, van hút và các phụ kiện.

2.2.7. Bảo quản máy nội soi

– Tủ đựng máy nội soi phải sạch, khô, thông thoáng và bảo quản tại nhiệt độ phòng. Bảo quản máy nội soi dưới ánh sáng mặt trời, nhiệt độ cao, độ ẩm cao hoặc dưới tia X có thể làm hỏng máy nội soi.

– Lấy tất cả các phụ kiện ra khỏi máy nội soi. Rút van khí/nước, van hút và van biopsy ra khỏi máy sẽ làm thông thoáng và khô máy soi.



Hình 8. Tủ bảo quản ống nội soi phế quản

– Không bảo quản máy nội soi trong hộp. Hộp chỉ dùng khi vận chuyển máy.

(1) Trước khi bảo quản máy nội soi, phải lau khô toàn bộ máy (đặc biệt là các đường ống, các ổ van, đầu ống soi, các mặt kính và các tiếp xúc điện) và các phụ kiện.

(2) Dùng gạc tẩm cồn 70% hoặc ethyl alcohol 70% lau cẩn thận mặt kính ở đầu ống soi, mắt nhìn và ở đầu nối vào nguồn sáng.

(3) Vặn các khóa ở bộ phận điều khiển về vị trí 'F4" (Free).

(4) Treo máy trong tủ với đầu ống soi tự do. Đảm bảo rằng đầu ống soi càng thẳng càng tốt.

TÀI LIỆU THAM KHẢO

1. Spach H.D (1995). *"Infection control"*. Text book of bronchoscopy. Williams & Wilkins. 109-119.
2. Oho K, Amemiya R (1984). *"Cleaning and sterilization"*. Practical fiberoptic bronchoscopy. 2nd, 16-17.
3. Culver D.A, Minai O.A, Gordon S.M, Mehta A.C (2004). *"Infection control and radiation safety in the bronchoscopy suite"*. Flexible bronchoscopy. Blackwell science, 2nd, 9-25.

GIẢI PHẪU CÂY KHÍ PHẾ QUẢN

I. GIẢI PHẪU KHÍ PHẾ QUẢN

Sự hiểu biết cặn kẽ giải phẫu khí phế quản hết sức quan trọng đối với thủ thuật nội soi phế quản đặc biệt với nội soi phế quản can thiệp.

1. Đường thở trên

Gồm mũi, hầu, thanh quản.

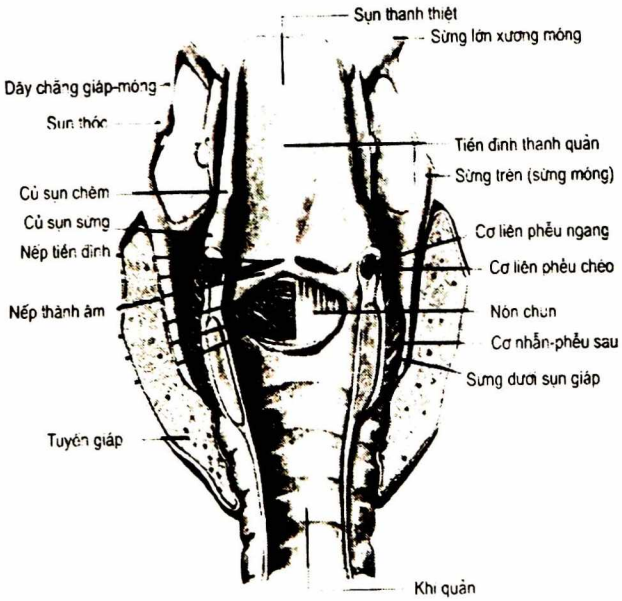

Hình 9. Mặt trong thanh quản và các bộ phận liên quan (cắt ngang giữa)

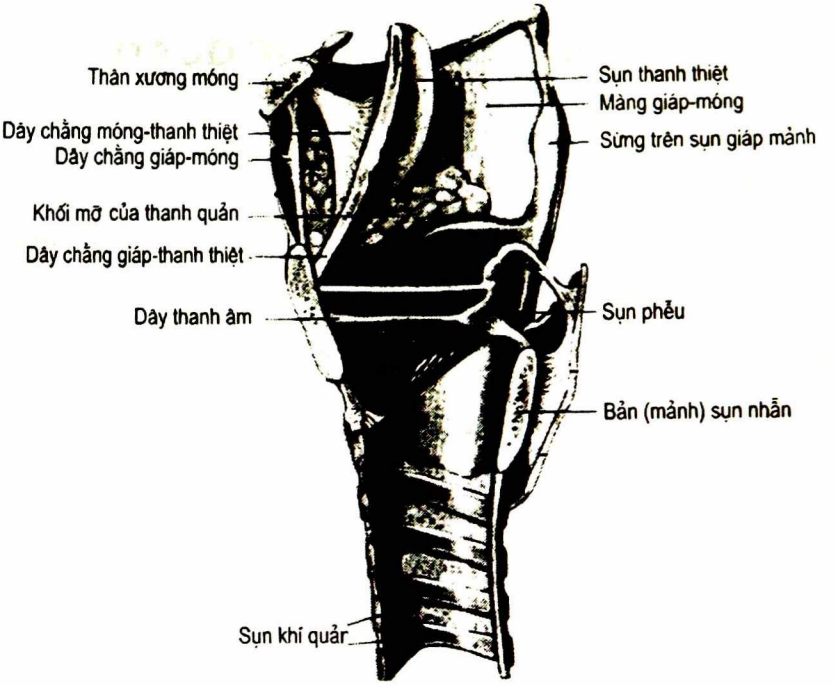

Hình10. Mặt trong thanh quản và các bộ phận liên quan (cắt dọc giữa)



Hình 11. Các thành phần sát trên dây thanh âm

2. Khí quản, phế quản và các thành phần liên quan

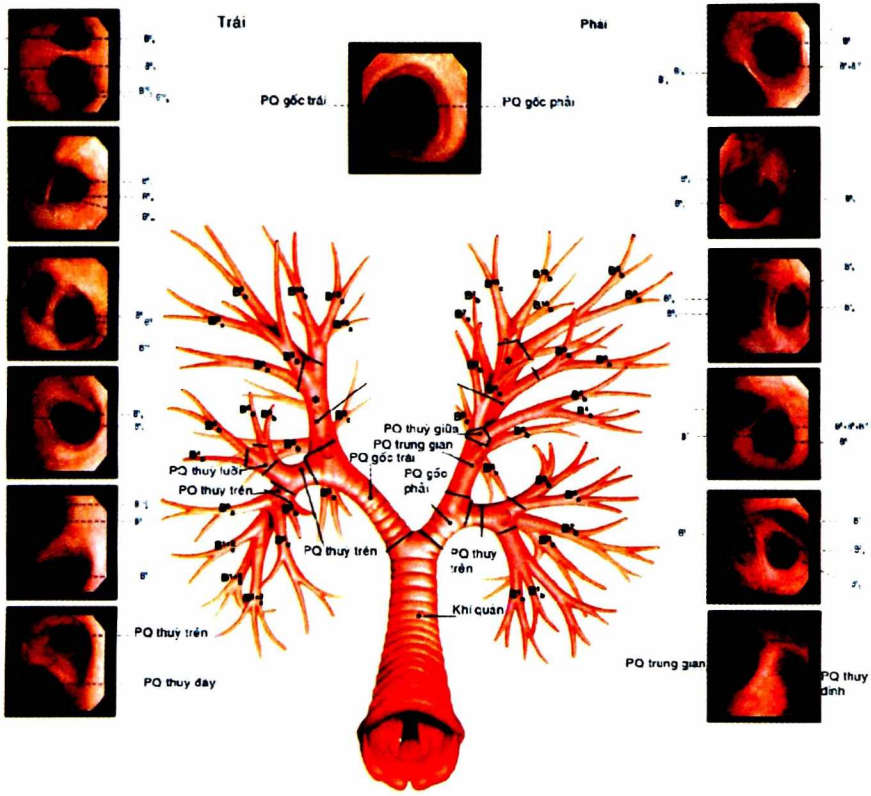

Hình 12. Cây khí phế quản

2.1. Khí quản

Khí quản hình trụ, mặt sau không có sụn, dài khoảng 13-15 cm. Chạy chếch ra sau và sang phải.

2.2. Khí quản vùng cổ

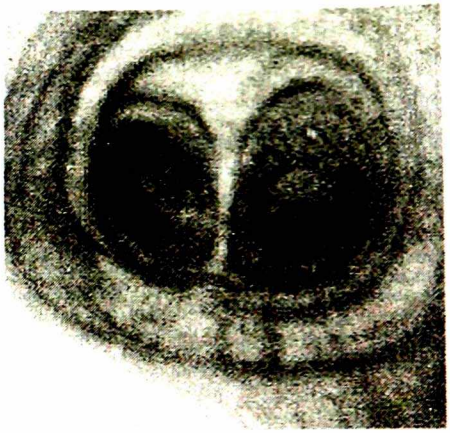

Hình 13. Khí quản đoạn sát trên carina

Từ sụn nhẫn đến bờ trên xương ức, hoặc bờ trên đốt sống lưng 2. Mặt trước là tuyến giáp, eo tuyến giáp nằm trên sụn 2, 3 và 4 của khí quản. Thuỳ bên, tiếp giáp với mặt bên của khí quản. Tĩnh mạch tuyến giáp nằm ở phần dưới, đổ máu vào tĩnh mạch vô danh bên trái, nhìn chung các tĩnh mạch ở xa thành khí quản và không nguy hiểm với các thủ thuật nội soi. Tĩnh mạch vô danh trái cũng không nguy hiểm vì nằm xa thành khí quản, ngay sau cán xương ức. Ngược lại, nơi phân chia của động mạch thân cánh tay đầu lại tiếp xúc sát với khí quản ở vùng nền cổ và động mạch cảnh chung bên trái nằm bắt chéo ở mặt trước của khí quản [1].

Mặt sau, khí quản vùng cổ tiếp giáp với thực quản. Thực quản nằm hơi chếch sang trái khí quản. Dây thần kinh quặt ngược bên phải gặp lại khí quản ở mức sụn thứ 6 và chạy song song ở mặt sau của khí quản. Dây quặt ngược trái, từ dưới quai động mạch chủ, chạy dọc theo bờ sau của khí quản, trước thực quản.

Mặt bên, ngoài liên quan với tuyến giáp, khí quản cổ còn liên quan với các cấu trúc mạch máu - thần kinh vùng cổ (động mạch cảnh chung, tĩnh mạch cảnh trong, và dây thần kinh X), các cấu trúc này, chạy chếch lên trên và ra sau, vì vậy chỉ tiếp xúc với khí quản ở phần nền của cổ. Thực tế, chỉ có động mạch cảnh chung là tiếp giáp gần với bờ ngoài của khí quản.



1. Động mạch phổi trái
2. Phế quản gốc trái
3. Dây thần kinh X
4. Động mạch chủ
5. Dây thần kinh quặt ngược
6. Thực quản
7. Khí quản
8. Tĩnh mạch chủ trên
9. Động mạch phổi phải
10. Phế quản gốc phải

Hình 14: Khí quản ở mặt cắt qua quai động mạch chủ

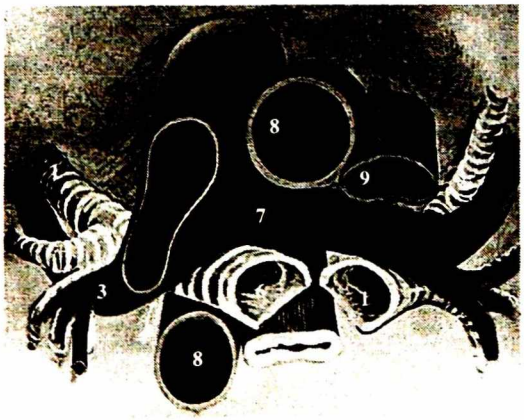

1. Thuỳ dưới trái
2. Thuỳ trên trái
3. Động mạch phổi trái
4. Dây thần kinh X
5. Thực quản
6. Phế quản gốc trái
7. Động mạch phổi
8. Động mạch chủ
9. Tĩnh mạch chủ trên
10. Phế quản gốc phải

Hình 15: Lát cắt dưới Carina

2.3. Khí quản vùng ngực

Khí quản ngực dài hơn khí quản cổ, nằm ở 1/3 trên của lồng ngực và liên quan rất chặt chẽ với các mạch máu của

trung thất. Đây là vùng có nguy cơ bị thủng và chảy máu lớn khi soi phế quản và thực hiện các kỹ thuật can thiệp [2],[3].

Liên quan của mặt trước

Các tĩnh mạch ở ngoài và không tiếp xúc trực tiếp với khí quản. Tĩnh mạch vô danh bên trái từ bờ trên quai động mạch chủ chạy chếch xuống dưới và sang phải, rồi hội tụ với tĩnh mạch vô danh bên phải tạo thành tĩnh mạch chủ trên nằm bên phải của khí quản. Tĩnh mạch chủ trên đi xuống dọc theo bờ trước bên của khí quản. Ở dưới, tĩnh mạch chủ trên nhận thêm tĩnh mạch azygos [2].

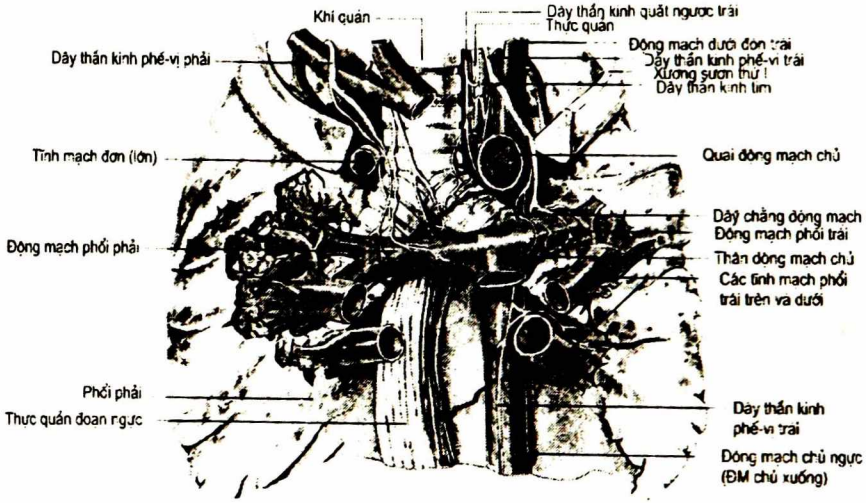

Hình 16. Liên quan của khí quản, carina và các thành phần trung thất (đã cắt bỏ tim)

Các động mạch nằm ở phía trong, tiếp xúc trực tiếp hơn với khí quản. Quai động mạch chủ, chạy chếch từ trước ra sau, từ phải sang trái, sát với bờ trái của khí quản. Quai động mạch

chủ tiếp xúc rất sát với khí quản, tạo thành ấn lõm vào thanh khí quản và đẩy khí quản hơi lệch sang bên phải.

Thân động mạch cánh tay đầu tách ra từ quai động mạch chủ, ngay trước khí quản, rồi chạy ở bờ bên phải khí quản, đến nền cổ, thân động mạch cánh tay đầu chia thành động mạch dưới đòn phải và động mạch cảnh chung bên phải. Động mạch cảnh chung bên trái, khi mới xuất phát thì chạy ngay bên bờ trái của khí quản, nhưng càng lên trên vùng cổ càng tách xa khí quản, không còn nguy hiểm với các thủ thuật nội soi. Động mạch dưới đòn trái chạy chéo ở trước ngoài của khí quản không tiếp xúc trực tiếp với khí quản. Dây thần kinh X chạy xuống song song với động mạch cảnh chung bên trái, cắt ngang ở bờ bên trái của quai động mạch chủ và tách ra nhánh quặt ngược trái, nhánh này chạy dưới quai động mạch chủ, rồi chạy ngược lên trên, nằm trong rãnh tạo bởi bờ trái của khí quản và thực quản [1].

Mặt sau: khí quản ngực tiếp giáp với thực quản, càng đi xuống thực quản càng chếch sang trái.

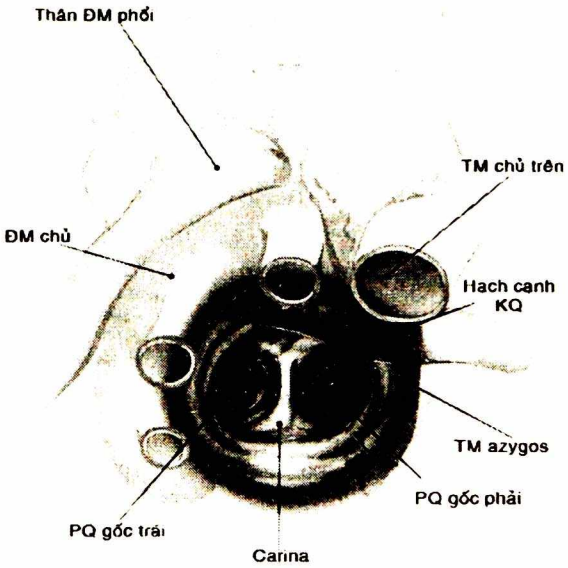

Hình 17: Liên quan giữa khí phế quản và các mạch máu lớn

2.4. Carina

Ở tận cùng, khí quản chia thành hai phế quản gốc phải và

trái, phần nhô lên ở giữa hai nơi phân chia gọi là carina. Khí quản và hai phế quản gốc tạo thành hình chữ Y lộn ngược, góc giữa hai phế quản gốc khoảng 70 độ.

Liên quan mạch máu, thần kinh ở vùng Carina rất quan trọng đối với người làm nội soi phế quản. Ở mặt trước và hơi chếch sang phải, động mạch phổi tách thành nhánh phải và trái. Giữa hai nơi phân chia này (phân chia khí quản và động mạch) có khoảng trống gọi là khoảng liên phân chia. Mặt trước và lệch sang phải của carina là nơi tiếp giáp giữa tĩnh mạch azygos với tĩnh mạch chủ trên. Mặt trước và bên trái, carina tiếp xúc với quai động mạch chủ, dây thần kinh quặt ngược trái. Dây này đi lên từ dưới quai động mạch và tiếp xúc với carina ở mức này. Mặt sau là thực quản [4].

3. Liên quan của cây khí quản phải

3.1. Phế quản gốc phải

Phế quản gốc bên phải tạo với trục của khí quản góc 20-30 độ. Ở người lớn, phế quản gốc phải dài khoảng 2,5 cm, khẩu kính 1,5cm

Liên quan chính của phế quản gốc bên phải là với động mạch phổi phải. Động mạch này cắt ngang phía trước động mạch chủ lên và tĩnh mạch chủ

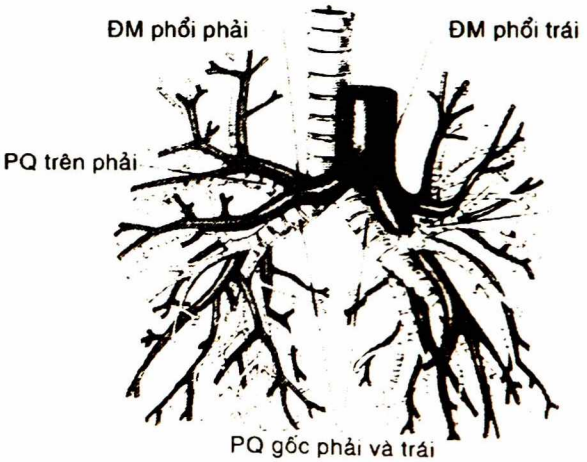

Hình 18: Các phế quản gốc và động mạch phổi

trên. Động mạch này tiếp giáp sát với phế quản ở nơi phế quản gốc phải tách ra phế quản thuỳ trên. Tại đây, động mạch phổi tách ra hai nhánh: nhánh chính cung cấp máu cho vùng đỉnh và vùng trước và nhánh xuống cấp máu cho thuỳ sau. Sau đó động mạch phổi phải tiếp tục đi xuống và ra sau.

Tĩnh mạch phổi, nằm phía dưới động mạch, hai thân tĩnh mạch nhận máu của thuỳ trên, hợp với tĩnh mạch của thuỳ giữa tạo thành tĩnh mạch phổi trên bên phải. Các mạch máu này không tiếp xúc trực tiếp với khí quản.

Phế quản gốc bên phải có khẩu kính lớn hơn và hướng đi gần trùng với trục của khí quản. Sự phân bố của các mạch máu theo kiểu chồng lên các phế quản và chạy song song với chúng. Nhìn chung các tĩnh mạch nằm xa phế quản, trừ dọc theo bờ trong của thuỳ giữa và thuỳ dưới gây nguy hiểm cho các thủ thuật đặc biệt trong bệnh lý ác tính [2].

3.2. Phế quản thuỳ trên - phải

Phế quản thuỳ trên tách vuông góc ra từ phế quản gốc phải, cách nơi phân chia của khí quản khoảng 2,5 cm. Phế quản thuỳ trên ngắn, khoảng 10-15cm, chạy chếch lên trên và ra ngoài. Chia thành 3 phế quản phân thuỳ: trên, sau, trước. Mặt sau của phế quản thuỳ trên không có liên quan nào với mạch máu, trong khi đó, mặt trước trên được áp sát bởi động mạch thuỳ trên. Tĩnh mạch thuỳ trên ở thấp không liên quan trực tiếp với phế quản.

3.3. Thuỳ giữa và dưới

Thuỳ giữa tách ra từ mặt trước của phế quản trung gian, cách nơi tách ra của phế quản thuỳ trên khoảng 2,5cm, chạy chếch xuống dưới và ra ngoài. Động mạch phổi phải tách ra các nhánh cho từng phân thuỳ của thuỳ giữa và thuỳ dưới, nhìn chung, các nhánh động mạch này chạy ở bờ ngoài của phế

quản, tuy nhiên có rất nhiều các bất thường về phân bố mạch máu đối với các phế quản này.

Các tĩnh mạch của thuỳ giữa nằm ở trước trong của phế quản, chúng hợp với tĩnh mạch phổi thuỳ trên để tạo thành tĩnh mạch phổi trên nằm sát bờ trong của phế quản trung gian.

Các tĩnh mạch thuỳ dưới nằm phía sau các phế quản, tiếp xúc với bờ sau trong của các phế quản phân thuỳ đáy của thuỳ dưới [1].

4. Liên quan của cây phế quản trái

4.1. Phế quản gốc trái

Phế quản gốc trái chạy ngang hơn so với phế quản gốc phải, tạo với đường trục của khí quản góc 40-50 độ, dài hơn (5cm) nhưng nhỏ hơn (11mm) phế quản gốc bên phải. Phế quản thuỳ trên trái tách ra từ bờ trước ngoài của phế quản gốc phải, rồi đi chếch lên trên và ra ngoài. Phế quản gốc trái còn lại đổi thành phế quản thuỳ dưới đi xuống dưới và phân chia thành các phế quản dưới phân thuỳ.

Ngay ở nơi tách ra phế quản gốc trái liên quan với quai động mạch chủ, động mạch phổi trái, và thực quản. Quai động mạch chủ vắt ở mặt trên, vòng ra sau phế quản gốc trái, còn mặt trước giữa phế quản gốc trái với động mạch chủ là thân động mạch phổi. Động mạch phổi trái ngắn (2,5cm), chạy chếch lên trên và ra sau, lúc đầu chạy ở trước, sau đó ở trên phế quản gốc trái, rồi ở mặt sau của phế quản thuỳ trên trái, tạo thành hình chữ S vòng quanh phế quản gốc trái và phế quản thuỳ trên trái.

Các tĩnh mạch chạy trước phế quản, nhưng ở dưới động mạch. Tĩnh mạch phổi trên bên trái chạy ngang qua phế quản gốc trái ở nơi phân chia ra phế quản thuỳ trên trái, và tiếp xúc trực tiếp với bờ trước dưới của phế quản này.

Ở mặt sau, thực quản có một phần, khoảng 2cm, dính sát vào phế quản gốc bên trái.

Nhìn chung, so với bên phải, các kỹ thuật can thiệp nội soi ở phế quản gốc trái nguy hiểm hơn rất nhiều, vì các lý do: Phế quản gốc trái nhỏ hơn và đi chếch hơn. Các mạch máu như quai động mạch chủ, động tĩnh mạch phổi trái và thực quản bao bọc xung quanh phế quản gốc trái. Các điều trị can thiệp đối với phế quản thuỳ trên cũng rất khó, vì nó được tách ra gần như vuông góc với phế quản gốc, và động mạch phổi trái gần như ôm xung quanh phế quản này. Ở thuỳ dưới, động mạch chạy song song với các phế quản [4],[5].

4.2. Phế quản thuỳ trên - trái

Phế quản thuỳ trên trái rất ngắn, nó phân chia ngay thành hai phế quản là: phế quản vùng đỉnh và phế quản lưỡi.

Động mạch phổi trái là điểm lưu ý chủ yếu, vòng quanh phế quản thuỳ trên ngay ở gốc của phế quản thuỳ trên. Trên đường đi động mạch này tách nhiều nhánh: khi đến bờ trên của phế quản thuỳ trên, tách ra nhánh động mạch nuôi thuỳ đỉnh, sau đó khi đến mặt sau của phế quản này lại tách ra hai hoặc ba nhánh cung cấp máu cho thuỳ lưỡi

Các tĩnh mạch nằm ở trước phế quản thuỳ trên và tiếp xúc trực tiếp với phế quản thuỳ trên và phế quản gốc trái

4.3. Phế quản thuỳ dưới trái

Phế quản thuỳ dưới trái rất ngắn, và các liên quan giống như phế quản bên phải.

Thân động mạch phổi ở bên ngoài của phế quản thuỳ dưới, tách ra nhánh nuôi phân thuỳ đỉnh của thuỳ dưới, sau đó là các nhánh của phế quản phân thuỳ đáy.

Các tĩnh mạch ở phía sau của phế quản. Tĩnh mạch phổi dưới nằm ngay phía sau nơi phân chia các phế quản phân thuỳ đáy.

TÀI LIỆU THAM KHẢO

1. Ifrim M. Ifrim C.F, Maghiar A. Maghiar T, Niculescu A.G. (1999). *"Phần nội tạng"*. Atlat giải phẫu người. Nhà xuất bản Y học.
2. Kitamura S; Kobayashi J. (1995). *"Atlas and basic technique"*. Textbook of Bronchoscopy. Williams & Wilokins. 31-48.
3. Kavuru M.S; Mehta A.C. (2004). *"Applied anatomy of the airway"*. Flexible bronchoscopy. Blackwell science. 2nd. 36-38.
4. Oho K, Amemiya R. (1984). *"Anatomy of the bronchus"*. Practical fiberoptic Bronchoscopy. Igaku-Shoin. 1st. 27-65.
5. Shigeto Ikeda. (1974). *"Atlas of flexible bronchoscopy"*. Igaku Shooin Ltd.

GÂY TÊ TRONG NỘI SOI PHẾ QUẢN

1. ĐẠI CƯƠNG

Gây tê trong nội soi phế quản là một giai đoạn quan trọng bao trùm toàn bộ thủ thuật và đi theo suốt quá trình soi phế quản. Kỹ thuật có thực hiện hoàn hảo thì cuộc soi mới đạt kết quả tốt và tránh những tai biến đáng tiếc.

Gây tê trong nội soi phế quản có những đặc điểm hoàn toàn khác với gây tê trong các thủ thuật khác do đặc điểm về sinh lý hô hấp.

2. MỤC TIÊU CỦA GÂY TÊ: giúp cho người bệnh

- Không ho trong suốt quá trình soi.
- Không vật vã kích thích.
- Không còn cảm giác đau.
- Không có triệu chứng nôn hay buồn nôn.
- Không có các phản ứng phụ của thuốc.

Ngoài các mục tiêu nêu trên, gây tê còn phải bảo đảm tránh được các phiền phức khác như:

- Không ảnh hưởng nhiều đến hô hấp của người bệnh.
- Không làm thay đổi nhịp tim của người bệnh.
- Không ảnh hưởng đến các thông số về khí máu của người bệnh (PaO_2, PCO_2, pH).
- Không làm bội nhiễm thêm trong lòng khí phế quản người bệnh do hậu quả của thuốc tê, cách gây tê, phương tiện gây tê [3],[4].

3. TRÌNH TỰ GÂY TÊ

3.1. Tiền tê

Mục đích

– Sau khi giải thích cho người bệnh về mục đích của thủ thuật người bệnh yên tâm phần nào thì tiền tê là thủ thuật tiếp theo củng cố cho người bệnh yên tâm hơn.

Tiến hành tiền tê

– Cho người bệnh dùng thuốc an thần nhẹ trước khi soi để người bệnh tránh lo lắng, hợp tác hơn với thầy thuốc:

+ Diazepam (seduxen, mekoluxen) 5mg /viên x 1 viên uống tối hôm trước khi soi. Chống chỉ định dùng thuốc an thần với những bệnh nhân

- FEV1< 50%.
- Có suy hô hấp mạn tính: $PaO_2 < 60mmHg$; $PaCO_2 > 45mmHg$.
- Bệnh nhân có hẹp khí quản phế quản, tăng tiết đờm dãi nhiều.

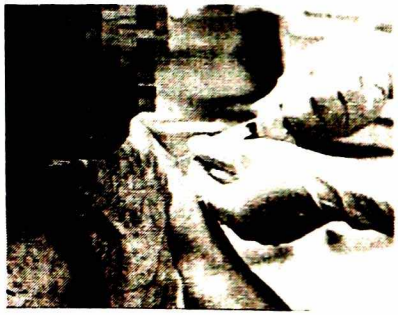

Hình 19. Tiêm bắp seduxen và atropin

+ Atropin 1/4 mgx1 ống, tiêm bắp hoặc dưới da 30 phút trước khi soi để tránh tăng tiết ở miệng và phế quản, đề phòng phản xạ của thần kinh X.

Có tác giả khuyên dùng chống nôn:

Metoclopramid (Primperan) 10 mg x 1 ống, tiêm bắp.

Nếu nội soi dự kiến kéo dài người ta có thể chỉ định:

– Hydroxyzin, kháng histamin có tác dụng an thần tốt.

– Ngoài ra có thể cho Midazolam với liều 0,05 mg/kg thể trọng hay Fantanyl liều 2 microgam /kg thể trọng. Thuốc không ảnh hưởng đến nhịp tim, an thần, chống lo lắng cho người bệnh. Thời gian tác dụng của thuốc 30-60 phút, thời gian bán huỷ của thuốc vào khoảng từ 2- 4 giờ. Chống chỉ định đối với những bệnh nhân bị suy hô hấp mạn tính [1].

3.2. Gây tê

Gây tê tại chỗ

Mục đích

Như trên đã nêu, yêu cầu của công đoạn gây tê phải bảo đảm cho người bệnh không có cảm giác đau đớn khi đưa ống soi vào và cả khi thực hiện các thủ thuật lấy bệnh phẩm (sinh thiết, chải, rửa phế quản).

Có hai hình thức gây tê

– Gây tê thành hầu, họng, mặt sau cuống lưỡi, thanh quản với lidocain (xylocain) nồng độ 5%, dạng xịt.

Cách làm

+ Dùng bình xịt Wilbiss hoặc bình xịt dưới dạng phun mù.

+ Sau khi người bệnh thở ra hết rồi hít vào sâu.

Hình 20. Gây tê họng, nền lưỡi với xylocain 2% dạng xịt

+ Mỗi lần xịt từ 2-3 nhát.

+ Khoảng cách giữa hai lần xịt 10-15 giây.

– Gây tê qua màng nhẫn giáp

+ Người ta có thể dùng xylocain loại 1% bơm vào khí quản với lượng khoảng 4-5 ml. Hiện nay phương pháp này ít dùng.

Có 4 yêu cầu của kỹ thuật gây tê hầu họng

– Bệnh nhân không có cảm giác đau khi đưa dụng cụ vào khí quản.

– Đưa ống soi vào dễ dàng và không có co thắt.

– Không có ho mạnh, ho nhiều.

– Không có rối loạn huyết động.

3.3. Gây mê toàn thể

– Hạn chế chỉ định gây mê toàn thể, ngoại trừ trường hợp người bệnh quá sợ, bệnh nhân ho, kích thích nhiều hoặc trong thủ thuật đòi hỏi phải can thiệp kéo dài.

– Gây mê toàn thể cần có sự hỗ trợ tích cực của chuyên gia gây mê.

– Kỹ thuật chỉ được thực hiện tại bệnh viện.

3.4. Gây tê khi ống soi vào khí quản

– Khi ống soi vượt qua thanh quản, ngay lúc này người phụ phải:

+ Bơm ngay qua kênh làm việc của ống soi 3ml xylocain 1%, từng đoạn của khí quản.

+ Khi ống soi đến cựa khí quản người ta lại bơm tiếp 5 ml xylocain 1% vào bề mặt của cựa khí quản.

+ Xoay ống soi 90 độ sang trái, bơm 3 ml xylocain vào bên phế quản gốc trái.

+ Xoay thêm 180 độ sang phải, bơm 3 ml xylocain để gây tê phế quản gốc phải.

Tiếp theo lần lượt gây tê

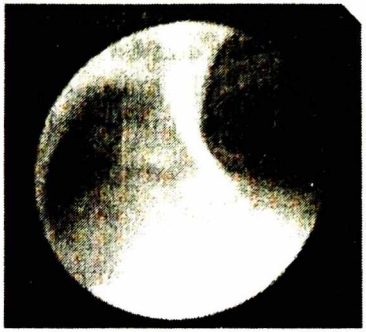

Hình 21. Gây tê carina

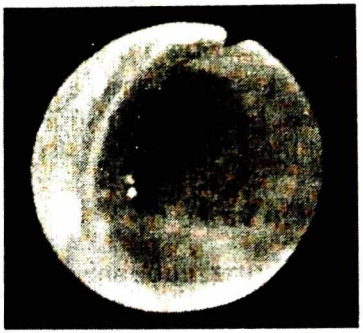

Hình 22. Gây tê phế quản gốc

Bên phải

+ Cựa phế quản thuỳ trên phải.

+ Cựa phế quản thuỳ giữa.

+ Cựa phế quản thuỳ dưới.

+ Cuối cùng là các phế quản 8, 9, 10 của thuỳ dưới phải, mỗi vị trí 3 ml xylocain

Bên trái

+ Gây tê cựa phế quản giữa thuỳ trên- thuỳ dưới trái.

+ Phế quản thuỳ trên (cựa giữa phế quản phân thuỳ lưỡi và phân thuỳ culmen).

– Sau khi bơm thuốc tê, ở mỗi vị trí, chờ 10-20 giây phải hút ngay.

– Yêu cầu bệnh nhân không nuốt thuốc tê để tránh bị say thuốc.

– Sau khi gây tê xong, người ta thấy người bệnh không ho, không khó chịu mới tiến hành thực hiện các thủ thuật.

– Khi tiến hành sinh thiết, cần gây tê bổ sung vị trí sắp sinh thiết [3], [4], [5].

Sau khi thủ thuật lấy bệnh phẩm hoàn tất

Cần kiểm tra lại các phế quản thuỳ dưới của hai phổi, hút hết dịch đọng (đề phòng ngấm xylocain, ứ dịch, máu đọng làm cho người bệnh ngạt thở, có nguy cơ gây hội chứng trụy hô hấp ở người lớn - ARDS)

4. Tai biến và xử trí

Nói chung, cuộc soi diễn biến an toàn nếu như tuân thủ các bước của quá trình gây tê. Tuy nhiên người ta có thể gặp một số phiền phức xảy ra do kỹ thuật gây tê trong khi soi phế quản.

4.1. Những điểm cần lưu ý để tránh tai biến

– Hỏi kỹ người bệnh sắp được soi phế quản:

+ Tiền sử dị ứng không, dị ứng thuốc gì ?

+ Có cơn khó thở như cơn hen không ?

+ Có tiền sử bệnh tim mạch hoặc đang điều trị bệnh tim không (lưu ý bệnh mạch vành, các rối loạn nhịp đã và đang được điều trị, thuốc điều trị) ?

+ Có biểu hiện của bệnh tăng nhãn áp (glaucom) (được chẩn đoán hay có triệu chứng nghi ngờ) không ?

– Tuân thủ nghiêm ngặt quy trình gây tê, loại thuốc tê phù hợp với chỉ định của từng vị trí [5].

+ Gây tê đường hô hấp trên: xylocain 5%.

+ Gây tê lòng khí phế quản: xylocain 1-2%.

– Liều dùng xylocain tối đa: 4 mg/kg cân nặng.

– Không nên để bệnh nhân nhịn ăn quá lâu, trong khi soi người bệnh lại nuốt một lượng xylocain nên dễ ngấm độc [1],[3],[4].

4.2. Khó thở do dị ứng hoặc quá liều xylocain

Biểu hiện ngấm độc tại chỗ

– Phù nề niêm mạc khí phế quản, gây cho người bệnh khó thở. Nếu nặng: tụt áp, mạch chậm, vã mồ hôi, rít phế quản, chân tay lạnh, tím.

Xử trí

Nếu đang soi

+ Ngừng thủ thuật.

+ Thở oxy qua ống thông mũi 4 - 6 lít/phút.

+ Đặt ngay một đường truyền tĩnh mạch.

+ Corticoid: Methylprednisolon 40 mg x 1 lọ tiêm tĩnh mạch chậm.

+ Adrenalin 1mg x 1 ống tiêm bắp, tráng bơm tiêm tĩnh mạch chậm.

+ Cho khí dung: Ventolin 5 mg/ nang x 2 nang.

Nếu không đỡ cho

Salbutamol 0,5 mg/ống x12 ống, truyền tĩnh mạch với liều 1,5-2mg/giờ.

Nếu nguy kịch

+ Nội khí quản (nếu soi phế quản ống mềm).

+ Nếu soi bằng ống cứng: tiến hành hô hấp hỗ trợ qua ống soi.

Bằng các phương pháp trên vẫn không hữu hiệu cần phải

+ Mở khí quản ngay.

+ Bóp bóng qua mở khí quản có oxy cao.

4.3. Mạch chậm

– Atropin 1/2 -1mg tiêm tĩnh mạch, theo dõi trên mornitor (đề phòng người bệnh có bệnh tăng nhãn áp).

4.4. Hạ đường máu do nhịn ăn quá lâu

– Biểu hiện: bệnh nhân có cảm giác đói, hoa mắt, chóng mặt, da lạnh toát vã mồ hôi. Nặng có thể hôn mê.

Xử trí:

– Cho truyền dung dịch đường 10%-20%.

5. Kết luận

Gây tê trong nội soi dù là trong nội soi ống cứng hay mềm là công đoạn cực kỳ quan trọng của thủ thuật. Thông thường, tai biến do gây tê tạo ra tỷ lệ rất thấp. Phần lớn là do thủ thuật viên, trợ thủ chưa nắm vững yêu cầu của kỹ thuật cũng như biểu hiện lâm sàng về tác dụng, phản ứng phụ của thuốc nên đã có những tai biến đáng tiếc

TÀI LIỆU THAM KHẢO

1. Kitamura S, Kobayashi J (1995). *"Atlas and basic technique"*. Textbook of bronchoscopy. William & Wilkins. 49 - 57.
2. Oho K, Amemiya R (1984). *"Instrumentation and technique - Premedication and anesthesia"*. Practical fiberoptic bronchoscopy. Igaku - Shoin Ltd. 05 - 26.
3. Reed A.P (1995). *"Anesthetic technique"*. Textbook of bronchoscopy. William & Wilkins. 11 - 30.
4. Rossberg M.I, Toung T.J.K (2004). *"Anesthisia for flexible fiberoptic bronchoscopy"*. Flexible bronchoscopy. Black well Science, 2nd edition. 39 - 44.
5. Villeneuve M.R, Kvale P.A (1995). *"Transbronchial lung biopsy"*. Textbook of bronchoscopy. William & Wilkins. 58 - 84.

CHỈ ĐỊNH VÀ CHỐNG CHỈ ĐỊNH CỦA NỘI SOI PHẾ QUẢN ỐNG MỀM

Từ khi xuất hiện lần đầu tiên năm 1897, vai trò của nội soi phế quản ngày càng được mở rộng. Sự xuất hiện thêm các kỹ thuật mới càng làm tăng thêm chỉ định của nội soi phế quản trong cả chẩn đoán và điều trị.

1. NỘI SOI PHẾ QUẢN CHẨN ĐOÁN

Chỉ định nội soi phế quản chẩn đoán [1].

Bệnh lý ác tính

- Chẩn đoán ung thư phế quản.
- Phân giai đoạn ung thư phế quản.
- Theo dõi sau điều trị ung thư phế quản.
- Đánh giá những bệnh nhân có tổn thương ác tính vùng đầu, cổ.
- Đánh giá trong trường hợp có ung thư thực quản.

Khối trung thất.

Nhiễm khuẩn

- Viêm phổi tái phát hoặc cải thiện chậm.
- Nhiễm trùng ở bệnh nhân suy giảm miễn dịch.
- Tổn thương hang.

Xẹp phổi không rõ nguyên nhân.

Bệnh phổi kẽ.

Ho máu.

Ho kéo dài không rõ nguyên nhân.

Tiếng rít khu trú.

Hít phải dị vật.

Chấn thương ngực.

- Chấn thương ngực do vật nhọn hoặc tù.
- Tổn thương đường hô hấp do nhiệt, hóa chất.

Tràn dịch màng phổi chưa rõ nguyên nhân.

Đánh giá bệnh nhân sau phẫu thuật phổi.

Đặt nội khí quản.

- Hướng dẫn đặt nội khí quản trong những trường hợp khó.
- Xác định chính xác vị trí ống nội khí quản.
- Đánh giá các tổn thương do đặt nội khí quản.

Xác định vị trí ống thông oxy xuyên thành khí quản.

Thắt hẹp khí phế quản.

Nói khàn, liệt dây thanh âm.

Hội chứng chèn ép tĩnh mạch chủ trên.

Đường rò

- Rò phế quản - màng phổi.
- Rò khí quản hoặc phế quản - thực quản.
- Rò khí hoặc phế quản - động mạch chủ.

Tràn khí màng phổi kéo dài.

Chụp phế quản.

1.1. Ho

Ho là triệu chứng quan trọng gặp trong hầu hết các bệnh phổi. Soi phế quản không được chỉ định cho hầu hết các trường hợp ho, tuy nhiên, soi phế quản được chỉ định trong những trường hợp sau.

- Ho kéo dài > 3 tuần.

- Ho ở những bệnh nhân có suy giảm miễn dịch (CD4 < 200 tế bào/mm^3.

- Ho còn tồn tại sau điều trị đúng và đủ phác đồ ở những bệnh nhân hen phế quản, hội chứng trào ngược dạ dày-thực quản.

- Ho kèm theo tổn thương khu trú trên phim X. quang phổi.

- Ho máu.

- Ho kèm theo tiếng rít khu trú.

Nên làm tế bào học dịch phế quản hoặc nội soi phế quản huỳnh quang cho những trường hợp ho mạn tính, thay đổi không liên quan tới dừng hút thuốc [33].

1.2. Thở cò cứ

Mặc dù thở cò cử là triệu chứng thường gặp trong hen phế quản, bệnh phổi tắc nghẽn mạn tính, tuy nhiên cũng cần chẩn đoán phân biệt với một số nguyên nhân khác. Những bệnh nhân có tiếng thở cò cử cần được chỉ định soi phế quản khi:

- Thở cò cử không phải hen phế quản, bệnh phổi tắc nghẽn mạn tính.

- Thở cò cử không hoặc đáp ứng kém với thuốc giãn phế quản.

Những trường hợp thở cò cử nêu trên có thể do: dị vật khí phế quản, u khí quản, đè ép khí phế quản lớn từ ngoài. Tùy theo từng trường hợp cụ thể có thể cần làm thêm các thăm dò khác hoặc gắp bỏ dị vật khí phế quản [33].

1.3. Thở rít (Stridor)

Thở rít là dấu hiệu nghiêm trọng đe dọa sự sống do tắc nghẽn đường thở trên. Nguyên nhân gây thở rít tùy theo tuổi xuất hiện. Các nguyên nhân gặp ở trẻ em bao gồm: u hạ họng, thanh quản, nắp thanh môn, dưới nắp thanh môn, dị vật khí phế quản, dị dạng động mạch phổi. Nguyên nhân gây thở rít ở người lớn: liệt 2 dây thanh âm cấp tính, u khí quản, u thực quản, trung thất chèn ép vào khí quản, u hạt wegener hoặc nhiễm trùng.

Trước khi soi phế quản cần tiến hành chụp X quang, cắt lớp vi tính cổ, ngực. Người soi phế quản cần phải thành thạo kỹ năng đặt ống nội khí quản và kỹ thuật hồi sức bệnh nhân.

1.4. Nói khàn và liệt dây thanh âm

Hầu hết các trường hợp nói khàn và liệt dây thanh âm là do bệnh lý tai mũi họng hơn là bệnh lý lồng ngực. Soi phế quản cho phép chẩn đoán nguyên nhân trong 20% số trường hợp. Liệt dây thanh âm thường liên quan tới dây thần kinh quặt ngược trái, do tổn thương nằm ở rốn phổi trái đè ép vào. Dây thần kinh thanh quản phải thường chỉ bị ảnh hưởng khi tổn thương liên quan tới vùng cổ bên phải.

1.5. Tổn thương hít phải

Các tổn thương hít phải thường gặp bao gồm tổn thương nhiệt do hít phải không khí hoặc hơi nước nóng, khói thuốc, khí độc. Tỷ lệ tử vong khoảng 82% khi có đồng thời tổn thương niêm mạc đường thở và bỏng da. Các triệu chứng tiên lượng nặng bao gồm: bỏng mặt, bỏng họng-thanh quản, đờm màu than, thở rít, nói khàn.

Nội soi phế quản cần được thực hiện với mục tiêu đánh giá mức độ viêm, phù nề, loét niêm mạc. Bệnh nhân có thể cần được đặt nội khí quản dưới hướng dẫn của nội soi.

Những tổn thương cấp tính bao gồm: phù nề, xung huyết niêm mạc; tổn thương bán cấp bao gồm: loét, hoại tử, viêm khí phế quản chảy máu; trong khi tổn thương bán cấp có thể dẫn tới việc hình thành sẹo, hẹp, giãn phế quản, hình thành u hạt. Sinh thiết xuyên vách phế quản ở giai đoạn mạn tính có thể thấy hình ảnh viêm tiểu phế quản tắc nghẽn. Do vậy, nội soi phế quản có thể cho phép đánh giá nhanh chóng mức độ tổn thương, định hướng cho điều trị: corticosteroids, làm ẩm khí thở, kháng sinh và các hỗ trợ làm sạch đường thở khác.

1.6. Ho ra máu

Ho máu là triệu chứng hô hấp thường gặp. Ho máu có thể ít (đờm lẫn dây máu) tới nhiều: 100 - 600ml. Nguyên nhân thường gặp nhất của ho máu bao gồm: lao phổi, giãn phế quản, ung thư phế quản. Nên tiến hành soi phế quản cho những trường hợp ho máu kéo dài, ho máu nhiều, ho máu có bằng chứng gợi ý bệnh lý ác tính. Qua soi phế quản có thể xác định chính xác vị trí chảy máu ở 75 - 93% các trường hợp. Soi phế quản nên được chỉ định sớm. Việc lựa chọn soi phế quản ống cứng hoặc ống mềm trong trường hợp ho máu ồ ạt vẫn còn nhiều tranh cãi. Sử dụng nội soi phế quản ống cứng cho phép kiểm soát ho máu tốt hơn, trong khi đó nội soi phế quản ống mềm cho phép quan sát các phế quản nhỏ tốt hơn. Qua nội soi phế quản ống mềm có thể bơm chất cầm máu vào tại chỗ chảy máu hoặc dùng bóng làm bít kín nhánh phế quản đang có chảy máu [29].

1.7. Hội chứng chèn ép tĩnh mạch chủ trên

Tổn thương trung thất có thể gây cản trở dòng đổ về của tĩnh mạch gây hội chứng chèn ép tĩnh mạch chủ trên. Soi phế quản với chọc hút xuyên thành khí phế quản nhằm xác định nguyên nhân của u hoặc hạch trung thất. Tuy nhiên cần nắm vững vị trí và sự liên quan của các mạch máu lớn trong trung thất. Hiện nay, với sự sử dụng rộng rãi nhiều kháng sinh, tổn

thương trung thất thường là các tổn thương ác tính, tuy nhiên cũng cần lưu tâm tới những khối u lành tính trong trung thất. Soi phế quản cho phép chẩn đoán nguyên nhân u trung thất cho khoảng 60 - 70% các trường hợp, nên tránh các phẫu thuật mở ngực do nguy cơ phải đặt ống nội khí quản kéo dài, đặc biệt với những trường hợp có khối u trung thất lớn.

1.8. U trung thất

Trong chẩn đoán nguyên nhân u trung thất, soi phế quản ưu việt hơn nội soi trung thất do giá thành rẻ, có thể làm được cho cả những bệnh nhân ngoại trú và tương đối an toàn hơn. Bên cạnh đó, nội soi phế quản giúp hỗ trợ đặt ống nội khí quản ở những trường hợp đặt nội khí quản khó do khối u trung thất chèn ép khí quản [35].

1.9. Bệnh phổi kẽ

Bệnh phổi kẽ do nhiều nguyên nhân khác nhau gây ra. Vai trò của nội soi phế quản trong chẩn đoán nguyên nhân tùy thuộc vào các thăm dò tiến hành khi nội soi. Rửa phế quản phế nang giúp đánh giá các tế bào viêm, tình trạng surfactant của các bệnh nhân.

Soi phế quản với rửa phế quản phế nang và sinh thiết phổi xuyên vách phế quản cho phép chẩn đoán được ở những trường hợp như sarcoidosis, ung thư bạch mạch, viêm phổi tăng bạch cầu ái toan, bệnh tích protein phế nang. Khi tìm thấy những thành phần, tế bào bình thường không có mặt ở phổi cho phép chẩn đoán bệnh như nhiễm histiocytosis X, bệnh tích protein phế nang, tiếp xúc asbestos và berylliosis. Bên cạnh đó, sự xuất hiện của một số tế bào viêm giúp giới hạn các chẩn đoán phân biệt của viêm phổi kẽ xơ hóa. Trong các bệnh sarcoidosis, berylliosis, viêm phổi tăng cảm, lao phổi và nhiễm nấm, tỷ lệ T hỗ trợ/T ức chế thay đổi, tuy nhiên tỷ lệ này hiện không được sử dụng trong chẩn đoán bệnh. Tăng bạch cầu đa nhân được ghi nhận trong xơ phổi nguyên phát, bệnh bụi phổi, viêm phổi

tổ chức hóa tắc nghẽn tiểu phế quản. Tăng bạch cầu ái toan gặp trong viêm phổi tăng bạch cầu ái toan mạn tính và hội chứng Churg-Strauss [26].

1.10. Nhiễm trùng

Viêm phổi là bệnh thường gặp trong các bệnh lý hô hấp, nhiều trường hợp viêm phổi được điều trị dựa theo khám lâm sàng hoặc dựa vào chẩn đoán vi khuẩn có trong đờm. Hầu hết các trường hợp viêm phổi hết trong vòng 6 tuần. Tuy nhiên những trường hợp viêm phổi tái phát hoặc tiến triển chậm cần được chỉ định nội soi phế quản. Chỉ định soi phế quản có thể được trì hoãn ở những bệnh nhân lớn tuổi hoặc có bệnh phổi tắc nghẽn mạn tính, nghiện rượu, đái tháo đường nặng [2],[3].

Những bệnh nhân có tổn thương hệ miễn dịch có xu hướng nhiễm trùng cơ hội với nhiều chủng gây bệnh. Nội soi phế quản với rửa phế quản phế nang cho phép lấy bệnh phẩm an toàn và nhanh chóng. Pneumocystic carrinii là nguyên nhân gây nhiễm khuẩn phổi hàng đầu ở những bệnh nhân có hội chứng suy giảm miễn dịch mắc phải.

Những tổn thương dạng hang đôi khi gây khó khăn trong chẩn đoán, các nguyên nhân thường gặp bao gồm: áp xe phổi, lao phổi, ung thư phổi áp xe hóa. Những trường hợp này, nội soi phế quản ống mềm thường được chỉ định để hút dịch phế quản, rửa phế quản phế nang, sinh thiết các tổn thương sùi...[26].

1.11. Xẹp thùy phổi

Trong số tất cả các dạng tổn thương trên X quang phổi, nội soi phế quản có vai trò đặc biệt quan trọng cho những bệnh nhân có xẹp thùy phổi. Xẹp phổi kéo dài thường là biểu hiện của những trường hợp có tổn thương trong lòng phế quản gây đông đặc phổi sau chỗ tắc. Nội soi phế quản trong những trường hợp này bên cạnh vai trò chẩn đoán còn có thể can

thiệp điều trị để loại bỏ các tổn thương gây tắc như dị vật, sẹo hẹp, u sùi khí phế quản. Những bệnh nhân có bệnh thần kinh cơ như tổn thương tủy sống, hội chứng Guillain-Barré có thể có cải thiện tốt sau khi được nội soi phế quản để hút và loại bỏ các chất tiết, nhìn chung nội soi phế quản giúp cai thở máy sớm, cải thiện tình trạng oxy hóa, tổn thương trên phim chụp X quang phổi và giúp cải thiện lâm sàng [12].

1.12. Tràn dịch màng phổi

Nhìn chung tràn dịch màng phổi được đánh giá thông qua chọc hút dịch màng phổi và sinh thiết màng phổi kín hoặc qua nội soi lồng ngực. Nội soi phế quản có vai trò quan trọng cho các bệnh nhân tràn dịch màng phổi dịch tiết không chẩn đoán được nguyên nhân với chọc dịch và sinh thiết màng phổi, đặc biệt khi những bệnh nhân này có ho ra máu hoặc tổn thương phổi đi kèm trên phim chụp X quang.

1.13. Chấn thương ngực

Có nhiều loại chấn thương ngực, chấn thương ngực có thể do các vật nhọn hoặc đầu tù; cả hai loại chấn thương này đều có thể gây tổn thương đường thở, một số trường hợp chấn thương ngực có tổn thương khí phế quản có thể gây tử vong, do vậy nên tiến hành soi phế quản cho tất cả các bệnh nhân có chấn thương ngực. Trong chấn thương ngực, nội soi phế quản hữu ích cả cho chẩn đoán và điều trị, nội soi phế quản giúp xác định các tổn thương trong lòng khí phế quản ở những bệnh nhân tràn khí trung thất, tràn khí màng phổi, bên cạnh đó còn giúp đặt ống nội khí quản trong những trường hợp khó, chấn thương vùng cổ nặng.

Nội soi phế quản có vai trò trợ giúp trong xử trí cấp cứu ban đầu sau chấn thương như giúp loại bỏ các chất, dị vật hít phải, tắc đờm.

1.14. Ghép phổi

Những bệnh nhân ghép phổi dễ xuất hiện các biến chứng liên quan đến chỗ nối phế quản, thải loại mảnh ghép, nhiễm trùng, tắc nghẽn tiểu phế quản. Nội soi phế quản có vai trò đặc biệt quan trọng trong đánh giá và kiểm soát các biến chứng của đường thở cũng như trong việc phân biệt giữa thải loại mảnh ghép và nhiễm trùng. Mặc dù những tiến bộ gần đây trong phẫu thuật làm giảm biến chứng liên quan đến việc ghép nối, tuy nhiên nên tiến hành nội soi phế quản cho những bệnh nhân có rò khí màng phổi kéo dài để đánh giá những chỗ nối. Những bệnh nhân ghép phổi có thể xuất hiện các u hạt ở chỗ khâu làm ảnh hưởng tới đường thở. Bên cạnh việc xác định tổn thương đường thở, nội soi phế quản còn có thể giúp can thiệp điều trị như đặt stent, cắt bỏ các u hạt bằng laser. Trong những bệnh nhân ghép phổi, thải loại mảnh ghép và nhiễm trùng có triệu chứng lâm sàng và X quang tương tự nhau, do vậy việc xác định chẩn đoán rất quan trọng giúp định hướng cho điều trị.

1.15. Chụp phế quản cản quang

Trước khi có sự xuất hiện của nội soi phế quản và máy chụp cắt lớp vi tính, chụp phế quản cản quang thường được thực hiện để xác định giải phẫu của cây phế quản. Hiện nay trong một số trường hợp có thể phối hợp giữa nội soi phế quản với chụp phế quản cản quang chọn lọc ở những vùng cây phế quản nhất định để đánh giá tắc nghẽn phế quản.

1.16. U phổi

U phổi có thể được chia thành u phổi ngoại vi và u phổi trung tâm, những khối u phổi trung tâm có thể dễ dàng được chẩn đoán qua nội soi phế quản, tuy nhiên việc tiếp cận những khối u phổi ở ngoại vi thường cần tiến hành dưới sự hướng dẫn của màn huỳnh quang tăng sáng.

Các kỹ thuật lấy bệnh phẩm giúp chẩn đoán nguyên nhân các khối u phổi bao gồm:

– Sinh thiết khối u phổi: áp dụng cho những trường hợp u phổi trung tâm, quan sát thấy qua nội soi [7].

– Chọc hút xuyên thành khí phế quản: áp dụng cho những khối u hoặc hạch to trong trung thất [5],[15],[18].

– Chải phế quản [11],[17].

– Sinh thiết xuyên vách phế quản qua nội soi dưới hướng dẫn của máy chụp cắt lớp vi tính hoặc màn huỳnh quang tăng sáng: áp dụng cho những khối u phổi ở ngoại vi, nhỏ [30].

2. NỘI SOI PHẾ QUẢN ĐIỀU TRỊ

Nội soi phế quản được mô tả lần đầu tiên bởi Hyppocrate là với mục tiêu điều trị, sau đó được Gustov Kilian sử dụng để quan sát cây khí phế quản và lấy dị vật năm 1897, chủ yếu là ở trẻ em. Sự xuất hiện của nội soi phế quản ống mềm càng làm nổi bật tầm quan trọng của nội soi phế quản trong thực hành lâm sàng. Các chỉ định điều trị của nội soi phế quản bao gồm:

Chỉ định của nội soi phế quản điều trị [1],[33]

– Hút, rửa khí phế quản.

– Loại bỏ dị vật.

– Loại bỏ các tổ chức ác tính hoặc lành tính gây tắc khí phế quản

+ Xạ trị áp sát.

+ Laser.

+ Quang động điều trị.

+ Áp lạnh.

+ Đốt điện đông.

- Đặt giá đỡ.
- Rửa phế quản phế nang.
- Chọc hút kén.
  + Kén trung thất.
  + Kén nguồn gốc phế quản.
- Hút dẫn lưu ổ áp xe.
- Gây xẹp thùy phổi.
- Tiêm thuốc trực tiếp vào tổn thương.
- Chấn thương ngực.
- Đặt nội khí quản.
- Duy trì đường thở (chèn ép phế quản vùng chảy máu).

2.1. Hút và loại bỏ dị vật

Hút và loại bỏ dị vật là mục tiêu đầu tiên của nội soi phế quản. Cho đến nay, nội soi phế quản vẫn đóng vai trò quan trọng trong lĩnh vực này, tránh được can thiệp phẫu thuật cho nhiều người bệnh. Những bệnh nhi lớn tuổi hoặc người lớn thường ghi nhớ tiền sử hít phải dị vật, tuy nhiên trẻ nhỏ hoặc thậm chí đôi khi cả người lớn cũng không nhớ rõ điều này. Pasoglu và cộng sự nghiên cứu trên 822 trẻ em nhận thấy 52% trẻ em không rõ tiền sử hít phải dị vật [30]. Nội soi phế quản ống cứng thường được ưa dùng hơn trong nội soi lấy dị vật với tỷ lệ thành công khoảng 85%. Tuy nhiên nội soi phế quản ống mềm cũng cho kết quả tương tự với tỷ lệ tai biến thấp hơn, bên cạnh đó nội soi phế quản ống mềm cho phép tiếp cận được những vùng phổi ngoại vi, thực hiện được cả trên những bệnh nhân có cổ không ổn định hoặc đang thở máy. Do không được loại bỏ sớm, dị vật khí phế quản thường được bao bọc bởi tổ chức hạt. Trong khi hút bỏ dị vật, tổ chức hạt này cũng cần được loại bỏ [4],[6],[22].

2.2. Hút rửa khí phế quản

Hút rửa khí phế quản là chỉ định thường gặp, đặc biệt cho những bệnh nhân suy giảm khả năng ho khạc do nhiều nguyên nhân khác nhau. Nhìn chung nên sử dụng ống soi có kênh làm việc rộng để có thể hút, loại bỏ dịch tiết dễ dàng và thực hiện những chỉ định khác khi nội soi.

2.3. Phẫu thuật điện đông và đông tương argon

Ngoài xạ trị áp sát, phẫu thuật laser, đốt điện đông cao tần cũng được sử dụng qua nội soi phế quản can thiệp. Phẫu thuật này sử dụng hiệu ứng nhiệt của dòng điện, có thể được thực hiện dưới hai hình thức: tiếp xúc và không tiếp xúc. Phẫu thuật điện đông truyền thống đã được thực hiện qua hàng thập kỷ, với nhiều dụng cụ khác nhau. Trong thời gian gần đây, phẫu thuật đông tương argon được giới thiệu. Đông tương plasma argon sử dụng argon ion hóa phát sinh dòng điện tiếp cận tổ chức. Đây được xem là kỹ thuật không tiếp xúc và thường được sử dụng trong việc tái mở thông đường thở do các tổn thương ác tính gây tắc. So sánh với phẫu thuật laser, phẫu thuật điện đông có giá thành thấp hơn và thời gian phẫu thuật ngắn hơn [1],[15].

2.4. Liệu pháp áp lạnh

Mặc dù liệu pháp áp lạnh qua nội soi phế quản đã được thực hiện từ những năm 1970, tuy nhiên hiện được sử dụng rất hạn chế. So với xạ trị áp sát và liệu pháp laser, liệu pháp áp lạnh được xem là an toàn hơn do không gây tổn thương vỡ thành khí phế quản, bên cạnh đó không gây tổn thương mắt của phẫu thuật viên, không bị hạn chế bởi nồng độ oxy đường thở trong quá trình thao tác, không gây cháy, hỏng dụng cụ nội soi. Giá thành của kỹ thuật cũng rẻ hơn. Tuy nhiên sau khi tiến hành liệu pháp áp lạnh, cần tiến hành nhiều lần soi phế quản sau đó để loại bỏ tổ chức hoại tử, đường thở không được mở thông ngay sau thủ thuật. Đây chính là điểm hạn chế của thủ thuật.

2.5. Phẫu thuật laser

Chỉ định và chống chỉ định của phẫu thuật laser phụ thuộc đặc điểm giải phẫu và tổn thương gây tắc nghẽn khí phế quản.

Laser giúp giải phóng nhanh chóng các tổn thương ác tính gây tắc nghẽn khí phế quản, do đó tái lập lại sự thông thoáng của đường thở, giúp dẫn lưu trong những trường hợp viêm phổi sau tắc nghẽn. Đặc điểm gây đông của năng lượng laser còn được chỉ định trong điều trị triệu chứng cho những bệnh nhân ho máu do khối u nội phế quản. Một vài nghiên cứu đã cho thấy laser có hiệu quả mở thông đường thở trong khoảng 78 - 92% những trường hợp u trong lòng gây tắc nghẽn khí phế quản.

Phẫu thuật laser chỉ được chỉ định cho những trường hợp khối u trong lòng khí phế quản, với những trường hợp khối u bên ngoài đè ép vào khí phế quản, có thể tiến hành xạ trị áp sát. Khi lòng đường thở đã được tái lập, nên tiến hành đặt giá đỡ khí phế quản để làm chậm tiến trình tái hẹp. Điều trị laser có thể được tiến hành nhiều đợt. Biến chứng của điều trị laser bao gồm: giảm o xy máu, xuất huyết tại chỗ, vỡ vào các tổ chức xung quanh và cháy dụng cụ nội soi phế quản.

Việc sử dụng phẫu thuật laser giúp tránh được phẫu thuật lồng ngực trong nhiều trường hợp khối u lành tính gây tắc nghẽn khí phế quản như u nhú, u xơ, u tuyến nang, u hạt... [24].

2.6. Điều trị quang động

Liệu pháp điều trị này yêu cầu tiêm dẫn chất của hematoporphyrin đóng vai trò như tác nhân nhậy cảm ánh sáng. Khi gặp ánh sáng laser qua nội soi phế quản, chúng hoạt hóa dẫn chất này do đó gây hoại tử tổ chức. Liệu pháp điều trị này được chỉ định để điều trị triệu chứng cho những trường hợp ung thư phế quản gây tắc nghẽn khí phế quản không có chỉ định phẫu thuật. Điều trị quang động còn rất hữu ích cho những trường hợp u nhú gây tắc nghẽn khí quản. Các biến chứng bao gồm: bỏng da, ho máu và sự bong của các mảnh tổ

chức sau phẫu thuật yêu cầu phải tiến hành nội soi phế quản để gắp bỏ.

2.7. Xạ trị áp sát

Ở các bệnh nhân có khối u trong lòng gây tắc nghẽn khí phế quản (u lành tính hoặc ác tính) đều cần thiết tiến hành những can thiệp nội khoa cấp cứu. Nội soi phế quản cho phép tiến hành những can thiệp điều trị tại chỗ. Những khối u nội phế quản lớn có thể được điều trị bởi rất nhiều các biện pháp khác nhau tùy thuộc vào đặc điểm khối u và những can thiệp điều trị trước đó, do phần khối u được nhìn thấy chỉ là "phần nổi của tảng băng" mà chúng ta không thấy hết được phần tổn thương dưới niêm mạc và những phần khối u đã xâm lấn nhu mô. Xạ trị những khối u ở trung tâm thường gây những tổn thương cho các tổ chức xung quanh, trong khi xạ trị áp sát là biện pháp xạ trị thay thế tốt trong những trường hợp này. Xạ trị áp sát với liều cao (> 10Gy/giờ) và liều thấp (< 2Gy/giờ) đều được sử dụng với hiệu quả giảm triệu chứng khoảng 60% trong nhiều tháng.

Dưới sự hướng dẫn của nội soi phế quản, chất phóng xạ được đưa vào khối u gây tắc nghẽn khí phế quản qua một ống thông. Biến chứng của xạ trị áp sát bao gồm: hình thành hang, các rò, nối thông phế quản – màng phổi, phế quản – trung thất, thực quản và chảy máu. Những tiến bộ gần đây cho phép cấy những nang hình trụ vào khối u cho phép phát liều xạ phù hợp hơn với cơ thể do vậy giảm được biến chứng.

2.8. Rửa phế quản phế nang

Rửa phế quản phế nang được xem như một thủ thuật chẩn đoán và thường được sử dụng trong một số trường hợp viêm phổi như viêm phổi do Pneumocystis carinii. Trong bệnh tích protein phế nang, rửa phế quản phế nang đóng vai trò quan trọng trong chẩn đoán và điều trị. Vai trò chẩn đoán thông qua việc phân tích dịch rửa phế quản phế nang cho phép tránh

được sinh thiết phổi mở, bên cạnh đó còn có vai trò điều trị thông qua việc rửa sạch các phospholipid trong phế nang. Khoảng 50% các bệnh nhân có bệnh tích protein phế nang chỉ cần điều trị rửa phổi đơn thuần. Chống chỉ định của rửa phế quản phế nang bao gồm: $FEV_1 < 1$ lít, hen phế quản có tắc nghẽn đường thở mức độ vừa, tăng CO_2 và giảm O_2 máu khó điều chỉnh, rối loạn nhịp tim nặng, tình trạng huyết động không ổn định hoặc thể tạng chảy máu [27].

2.9. Chọc hút kén

Kén phế quản thường xuất hiện ở người khỏe mạnh, không có triệu chứng. Phẫu thuật thường cần thiết để chẩn đoán mô bệnh học hoặc đôi khi làm giải phóng các tổ chức xung quanh bị chèn ép. Một vài báo cáo nêu lên hiệu quả chẩn đoán và giải phóng chèn ép của kỹ thuật chọc hút xuyên thành phế quản.

2.10. Dẫn lưu áp xe phổi

Áp xe phổi được điều trị với kháng sinh và dẫn lưu ổ áp xe. Dẫn lưu ổ áp xe thường được tiến hành bởi vỗ rung và dẫn lưu tư thế. Can thiệp phẫu thuật được chỉ định khi các biện pháp dẫn lưu không có hiệu quả. Nội soi phế quản không chỉ được thực hiện để lấy bệnh phẩm chẩn đoán căn nguyên vi sinh gây bệnh, trong một số trường hợp nội soi phế quản là biện pháp dẫn lưu ổ áp xe hữu ích. Đặt dẫn lưu ổ áp xe qua nội soi phế quản có hiệu quả tốt trong một số bệnh nhân. Kỹ thuật giúp tránh được phẫu thuật thông qua việc đặt dẫn lưu làm phá vỡ vỏ của ổ áp xe, do đó tạo ra đường dẫn lưu mủ.

2.11. Đặt giá đỡ khí phế quản

Hầu hết các biện pháp giải phóng tắc nghẽn đường thở nêu trên đều giới hạn ở những tổn thương trong lòng khí phế quản. Trong những trường hợp tắc hẹp khí phế quản do bị chèn ép từ ngoài vào, các biện pháp điều trị nêu trên không có chỉ định, những trường hợp này, đặt giá đỡ khí phế quản là chỉ

định bắt buộc giúp mở thông đường thở. Giá đỡ có thể được đặt qua nội soi phế quản ống cứng hoặc ống mềm [33].

2.12. Nong khí phế quản

Nong những chỗ hẹp khí phế quản trung tâm gây ra bởi các tổn thương lành tính hoặc ác tính đã được thực hiện từ lâu qua nội soi phế quản ống cứng. Nong qua nội soi phế quản ống mềm cũng có hiệu quả tốt. Kỹ thuật được chỉ định cho những trường hợp hẹp khí phế quản trung tâm có triệu chứng (khó thở, thở rít), viêm phổi sau tắc nghẽn, xẹp phổi, ứ đọng chất tiết phía sau chỗ tắc, áp xe phổi. Biến chứng của kỹ thuật bao gồm tử vong do chảy máu, một số trường hợp có chảy máu nhẹ. Kỹ thuật nong còn được thực hiện trước khi đặt giá đỡ khí phế quản. Dụng cụ bao gồm ống nội soi phế quản chuẩn, ống thông nong có kích cỡ từ 8 - 16 F và chiều dài của bóng nong từ 2,5 - 4cm.

2.13. Đường rò

Đường rò tạo ra giữa khí phế quản và những tổ chức xung quanh. Đường rò phế quản màng phổi là nguyên nhân thường gặp nhất và thường xảy ra sau phẫu thuật. Đường rò phế quản màng phổi cũng có liên quan với lao phổi, viêm phổi, tràn mủ màng phổi, áp xe phổi. Những đường rò ở khí phế quản trung tâm có thể dễ dàng thấy được, tuy nhiên, những lỗ rò ở các phế quản xa thường khó thấy qua nội soi phế quản ống mềm. Trong những tình huống như vậy, qua nội soi phế quản, dùng bóng gây tắc nghẽn một cách hệ thống từng nhánh phế quản sau đó bơm khí, vùng phế quản nào sau bơm khí không thấy căng chứng tỏ có lỗ rò. Khi đã xác định chắc chắn được lỗ dò có thể tiến hành hàn lỗ rò qua nội soi phế quản với nhiều chất liệu khác nhau.

Rò khí quản - thực quản có thể do bẩm sinh hoặc liên quan tới các bệnh lý ác tính đường tiêu hóa, hô hấp và hậu quả của các biện pháp điều trị. Triệu chứng chỉ điểm thường gặp nhất là ho, đặc biệt tăng lên khi nuốt hoặc ở tư thế nằm. Nội soi phế

quản giúp xác định chẩn đoán ở 83% số các trường hợp rò khí quản - thực quản. Bên cạnh vai trò chẩn đoán, nội soi phế quản kết hợp với nội soi thực quản cho phép đánh giá và lập kế hoạch phẫu thuật.

2.14. Đặt nội khí quản

Thông thường, để đặt nội khí quản chỉ cần sự hỗ trợ của đèn soi họng, tuy nhiên trong những trường hợp khó, cần có sự hỗ trợ của nội soi phế quản ống mềm để đặt nội khí quản. Những tình huống đặt nội khí quản khó bao gồm: bệnh nhân có chấn thương cột sống cổ, cứng khớp thái dương hàm, bệnh nhân có u miệng, thanh quản lớn. Bên cạnh đó, nội soi phế quản ống mềm còn được chỉ định hỗ trợ đặt nội khí quản cấp cứu trong những trường hợp đặt nội khí quản không thấy được lỗ thanh môn, ngoài ra, nội soi phế quản ống mềm còn được dùng để xác định vị trí của ống nội khí quản đặc biệt ở những bệnh nhân béo phì, ở những bệnh nhân này thường khó xác định vị trí ống nội khí quản qua phim chụp X quang phổi.

3. CHỐNG CHỈ ĐỊNH CỦA NỘI SOI PHẾ QUẢN

Chống chỉ định [32],[33],[34],[35],[36]

- Không cung cấp đủ oxy trong khi tiến hành thủ thuật.
- Với nội soi phế quản ống cứng
  + Cột sống cổ không ổn định.
  + Cứng cột sống cổ nặng.
  + Hạn chế vận động khớp thái dương hàm.
- Chống chỉ định tương đối
  + Rối loạn nhịp tim nặng.
  + Tình trạng tim không ổn định.
  + Giảm oxy máu nặng.

+ Thể trạng dễ chảy máu (nếu dự kiến phải sinh thiết).

– Các yếu tố làm tăng nguy cơ biến chứng

+ Bệnh nhân không hợp tác.

+ Cơn đau thắt ngực gần đây hoặc không ổn định.

+ Hen phế quản chưa được kiểm soát.

+ Giảm oxy máu mức độ trung bình tới nặng.

+ Tăng CO_2 máu.

+ Tăng urê máu.

+ Tăng áp lực động mạch phổi.

+ Áp xe phổi.

+ Suy giảm miễn dịch.

+ Tắc nghẽn tĩnh mạch chủ trên.

+ Gầy, yếu, tuổi cao.

Nội soi phế quản được xem là thủ thuật khá an toàn. Theo hướng dẫn của hội Lồng ngực Mỹ, chỉ có 4 chống chỉ định với nội soi phế quản, trong số này, 3 chống chỉ định cũng đồng thời là chống chỉ định chung đối với bất kỳ can thiệp y khoa nào: bệnh nhân không đồng ý, người thực hiện thiếu kinh nghiệm và không đủ dụng cụ. Chống chỉ định thứ 4: không cung cấp đủ oxy trong khi tiến hành thủ thuật. Bên cạnh đó, với nội soi phế quản ống cứng, bệnh nhân phải có cột sống cổ bình thường, không cứng khớp thái dương hàm. Với những bệnh nhân đang thông khí nhân tạo, nội soi phế quản ống mềm có ưu thế hơn nội soi phế quản ống cứng.

Mặc dù nội soi phế quản khá an toàn, tuy nhiên nguy cơ biến chứng của nội soi phế quản tăng lên trong một số trường hợp nêu trên. Nguy cơ tai biến đặc biệt tăng cao khi có rối loạn

nhịp tim ác tính, giảm oxy máu nặng hoặc cơ địa dễ chảy máu (khi dự kiến có sinh thiết). Một số tác giả ghi nhận tính an toàn của nội soi phế quản ống mềm cho cả những bệnh nhân có bệnh lý động mạch vành trước đó.

Chống chỉ định của liệu pháp laser qua nội soi phế quản [24],[33]

Chống chỉ định do giải phẫu

+ Tắc nghẽn do đè ép từ ngoài không kèm tổn thương trong lòng phế quản.
+ Tổn thương xâm lấn các mạch máu lớn với nguy cơ hình thành đường rò.
+ Tổn thương xâm lấn thành thực quản với nguy cơ hình thành đường rò.
+ Tổn thương xâm lấn trung thất với nguy cơ hình thành đường rò.

Chống chỉ định lâm sàng

+ Bệnh nhân có chỉ định phẫu thuật.
+ Tiên lượng gần xấu, không có hy vọng cải thiện triệu chứng.
+ Không có khả năng gây mê.
+ Rối loạn đông máu.
+ Tắc nghẽn hoàn toàn kéo dài 4 - 6 tuần.

Mức độ nghiêm trọng của các rối loạn đông máu phụ thuộc vào thủ thuật nội soi phế quản. Nội soi để quan sát và rửa phế quản nhìn chung an toàn. Nên nội soi phế quản qua đường miệng để giảm nguy cơ chảy máu mũi. Nếu cần tiến hành sinh thiết, phải điều trị các rối loạn đông máu trước. Tình trạng giảm tiểu cầu (< 50giga/lít) hoặc giảm chức năng tiểu cầu trong tăng urê máu cũng là những chống chỉ định tương đối. Trong những trường hợp thật cần thiết, có thể tiến hành sinh thiết phế quản ở cả những trường hợp có số lượng tiểu cầu thấp < 50giga/lít, tuy nhiên cần tiến hành truyền tiểu cầu trong khi thao tác, sau sinh thiết phải dùng đầu ống nội soi chèn chặt ngay nhánh phế quản vừa sinh thiết trong vòng 5 phút.

TÀI LIỆU THAM KHẢO

1. Ngô Quý Châu, Hoàng Hồng Thái, Nguyễn Thanh Hồi, Nguyễn Quốc Anh, Trần Đăng Luân, Lê Công Định, J.P. Homasson. (2006). *"Kỹ thuật điện đông cao tần giải phóng tắc nghẽn khí quản tại khoa Hô Hấp Bệnh viện Bạch Mai"*. Tạp chí Y học lâm sàng Bệnh viện Bạch Mai. 11, 124-128.

2. Nguyễn Văn Đức (2006). *"Nhận xét hiệu quả nội soi phế quản trong chẩn đoán ung thư phế quản trung tâm tại Bệnh viện Lao và bệnh phổi Hải Dương"*. Kỷ yếu các công trình nghiên cứu khoa học Hội nghị nội soi phế quản và lồng ngực toàn quốc lần thứ nhất. 82-87.

3. Lê Bảo Huy, Lê Thị Kim Nhung (2006). "Vai trò của nội soi phế quản ống mềm trong khảo sát tác nhân gây viêm phổi bệnh viện và tình hình kháng kháng sinh tại khoa ICU bệnh viện Thống nhất 2004-2005". Kỷ yếu các công trình nghiên cứu khoa học Hội nghị nội soi phế quản và lồng ngực toàn quốc lần thứ nhất. 11-20.

4. Mai Xuân Khẩn (2006). *"Một số dấu hiệu nội soi phế quản và đặc điểm tế bào dịch rửa phế quản của bệnh phổi tắc nghẽn mạn tính"*. Kỷ yếu các công trình nghiên cứu khoa học Hội nghị nội soi phế quản và lồng ngực toàn quốc lần thứ nhất. 40-46.

5. Nguyễn Hữu Lân, Trần Ngọc Thạch, Nguyễn Trần Phùng, Nguyễn Hồng Đức, Hoàng Thị Quý (2006). *"Tổng kết 70 trường hợp dị vật đường thở tại Bệnh viện Phạm Ngọc Thạch"*. Kỷ yếu các công trình nghiên cứu khoa học Hội nghị nội soi phế quản và lồng ngực toàn quốc lần thứ nhất. 97-103.

6. Nguyễn Sơn Lam, Trần Ngọc Thạch (2006). *"Vai trò trong chẩn đoán ung thư phế quản phổi của kỹ thuật chọc hút xuyên thành phế quản"*. Kỷ yếu các công trình

nghiên cứu khoa học Hội nghị nội soi phế quản và lồng ngực toàn quốc lần thứ nhất. 104-115.

7. Nguyễn Chi Lăng (2006). *"Nhận xét đặc điểm lâm sàng 63 trường hợp dị vật phế quản hít phải bỏ qua ở người lớn"*. Kỷ yếu các công trình nghiên cứu khoa học Hội nghị nội soi phế quản và lồng ngực toàn quốc lần thứ nhất. 139-150.

8. Đỗ Quyết (2005). *"Nhận xét 65 trường hợp điều trị tắc nghẽn đường thở trung tâm"*. Tạp chí y học thực hành – Bộ Y tế. 513. 161-163.

9. Đỗ Quyết, Nguyễn Chi Lăng (2005). *"Điều trị nội soi tắc nghẽn đường thở ác tính và ung thư phế quản sớm"*. Tạp chí y học thực hành – Bộ Y tế. 513. 142-144.

10. Trần Văn Ngọc, Võ Xuân Quang, Trần Minh Trường (2006). *"Phương pháp đặt stent qua nội soi phế quản ống mềm"*. Kỷ yếu các công trình nghiên cứu khoa học Hội nghị nội soi phế quản và lồng ngực toàn quốc lần thứ nhất. 21-28.

11. Trần Văn Ngọc (2005). "Vai trò của soi phế quản ống mềm trong lao phổi AFB âm tính trong đờm". Tạp chí y học thực hành – Bộ Y tế. 513. 164-168.

12. Đỗ Quyết (2006). *"Hiệu quả kết hợp các kỹ thuật lấy bệnh phẩm qua soi phế quản trong chẩn đoán ung thư phế quản"*. Kỷ yếu các công trình nghiên cứu khoa học Hội nghị nội soi phế quản và lồng ngực toàn quốc lần thứ nhất. 47-54.

13. Lê Xuân Sánh, Nguyễn Chi Lăng (2006). *"Vai trò của nội soi phế quản trong chẩn đoán và điều trị xẹp phổi sau phẫu thuật cắt phổi"*. Kỷ yếu các công trình nghiên cứu khoa học Hội nghị nội soi phế quản và lồng ngực toàn quốc lần thứ nhất. 29-38.

14. Trần Văn Sáu, Bùi Hữu Cự (2006). *"Nghiên cứu vai trò của soi phế quản ống mềm trong bệnh lý hô hấp tại bệnh viện 198"*. Kỷ yếu các công trình nghiên cứu khoa học Hội nghị nội soi phế quản và lồng ngực toàn quốc lần thứ nhất. 60-65.

15. Lê Bật Tân, Nguyễn Văn Thanh, Trịnh Hữu Hùng (2006). *"Nghiên cứu đặc điểm nội soi phế quản của 126 bệnh nhân nghi ung thư phế quản tại Bệnh viện Lao và bệnh phổi Thanh Hóa 2005"*. Kỷ yếu các công trình nghiên cứu khoa học Hội nghị nội soi phế quản và lồng ngực toàn quốc lần thứ nhất. 116-124.

16. Trần Ngọc Thạch, Nguyễn Trần Phùng (2006). *"Những trường hợp phẫu đông nội soi khí phế quản"*. Kỷ yếu các công trình nghiên cứu khoa học Hội nghị nội soi phế quản và lồng ngực toàn quốc lần thứ nhất. 214-221.

17. Hoàng Hồng Thái (2005). *"Nghiên cứu hiệu quả của chọc hút kim Wang 319 trong nội soi phế quản chẩn đoán ung thư phế quản tại khoa Hô Hấp Bệnh viện Bạch Mai năm 2002-2003"*. Tạp chí Y học thực hành – Bộ Y tế. 513. 221-225.

18. Bùi Thương Thương (2005). *"Áp dụng các kỹ thuật xâm nhập qua soi phế quản ống mềm để chẩn đoán và điều trị các bệnh phổi - phế quản"*. Tạp chí Y học thực hành - Bộ Y tế. 513. 145-147.

19. Bùi Thương Thương, Nguyễn Chi Lăng, Đỗ Quyết (2005). *"Hiệu quả chọc hút kim nhỏ xuyên thành khí phế quản trong chẩn đoán ung thư phế quản di căn hạch trung thất"*. Tạp chí Y học thực hành – Bộ Y tế. 513. 148-152.

20. Nguyễn Đình Tiến, Tống Hiếu Tâm, Nguyễn Đạo Tiến, Phan Thanh Chương (2006). *"Giá trị của nội soi phế*

quản ống mềm và một số xét nghiệm liên quan trong chẩn đoán lao phổi AFB âm tính". Kỷ yếu các công trình nghiên cứu khoa học Hội nghị nội soi phế quản và lồng ngực toàn quốc lần thứ nhất. 66-71.

21. Đinh Trọng Toàn, Trần Ngọc Thạch, Nguyễn Sào Trung (2006). *"Đánh giá sự lan rộng của bướu bằng soi phế quản ống mềm trong giai đoạn ung thư phổi".* Kỷ yếu các công trình nghiên cứu khoa học Hội nghị nội soi phế quản và lồng ngực toàn quốc lần thứ nhất. 88-96.

22. Hà Tuyết Trinh, Nguyễn Chi Lăng, Hoàng Thị Phượng, Nguyễn Lê Nhật Minh, Phạm Thị Thanh Trà, Hàn Thị Khánh (2006). *"Một số nhận xét kết quả của 142 trường hợp soi phế quản ống mềm".* Kỷ yếu các công trình nghiên cứu khoa học Hội nghị nội soi phế quản và lồng ngực toàn quốc lần thứ nhất. 162-167.

23. Lê Anh Tuấn, Lương Thị Minh Hương, Lê Xuân Cành (2006). *"Nghiên cứu hình thái lâm sàng và nguyên nhân của dị vật đường thở bỏ qua tại Bệnh viện Tai Mũi Họng Trung ương".* Kỷ yếu các công trình nghiên cứu khoa học Hội nghị nội soi phế quản và lồng ngực toàn quốc lần thứ nhất. 1-11.

24. Arroliga A.C, Mehta A.C, Mathay R.A (1995). *"Lung cancer".* Textbook of bronchoscopy. William & Wilkins. 169 - 184.

25. Avecillas J.F, Mehta A.C (2004). *"Flexible bronchoscopy and the use of lasers".* Flexible bronchoscopy. Black well Science, 2nd edition. 157 - 176.

26. Becker H.D (2004). *"Bronchoscopy for airway lesions".* Flexible bronchoscopy. Black well Science, 2nd edition. 71 - 88.

27. King T.E (1995). *"Interstitial lung disease".* Textbook of bronchoscopy. William & Wilkins. 185 - 220.

28. Jacobson J.R, Garcia J.G.N (2004). *"Bronchoalveolar lavage"*. Flexible bronchoscopy. Black well Science, 2nd edition. 103 - 116.

29. Oho K, Amemiya R (1984). *"Instrumentation and technique - Indications and contraindications"*. Practical fiberoptic bronchoscopy. Igaku - Shoin Ltd. 05 - 26.

30. Oho K, Amemiya R (1984). *"Bronchoscopic diagnosis"*. Practical fiberoptic bronchoscopy. Igaku - Shoin Ltd. 68 - 92.

31. Pasoglu I, Dogan R, Demircin M, et al (1991). "Bronchoscopic removal of foreign bodies in children: retrospective analysis of 822 cases". Thorac Cardiovasc Surg. 39; 95-98.

32. Prakash U.B.S, James P. Utz (2004). *"Bronchoscopic lung biopsy"*. Flexible bronchoscopy. Black well Science, 2nd edition. 89 - 102.

33. Rodrigues J.C, Feinsilver S.H (1995). *"Indication and contraindication"*. Textbook of bronchoscopy. William & Wilkins. 3 - 10.

34. Turner J.F, Wang K.P (2004). *"Indication and contraindication in flexible bronchoscopy"*. Flexible bronchoscopy. Black well Science, 2nd edition. 51 - 69.

35. Villeneuve M.R, Kvale P.A (1995). *"Transbronchial lung biopsy"*. Textbook of bronchoscopy. William & Wilkins. 58 - 84.

36. Wang K.P, Harrow E.M (1995). *"Transbronchial needle aspiration: a decade of experience"*. Textbook of bronchoscopy. William & Wilkins. 85 - 92.

37. Wang K.P, Mehta A.C, Turner J.F (2004). *"Transbronchial needle aspiration for cytology and histology specimens"*. Flexible bronchoscopy. Black well Science, 2nd edition. 117 - 137.

NỘI SOI PHẾ QUẢN ỐNG CỨNG

Nội soi phế quản ống cứng được giới thiệu lần đầu tiên bởi Gustav Killian. Năm 1897, Killian đã thành công trong việc loại bỏ dị vật phế quản (xương lợn) của một nông dân Đức. Năm 1970, với sự xuất hiện của ống nội soi phế quản mềm của Ikeda, nhiều chuyên gia đã tin rằng nội soi phế quản ống cứng không còn vai trò quan trọng nữa. Hiện nay, 92% số chuyên gia nội soi phế quản chưa bao giờ sử dụng nội soi phế quản ống cứng.

Tuy nhiên, trong nhiều trường hợp, nội soi phế quản ống cứng có vai trò đặc biệt quan trọng hơn so với nội soi phế quản ống mềm. Do có kênh làm việc lớn, nội soi phế quản ống cứng cho phép kiểm soát chảy máu tốt hơn, lấy dị vật và đặt giá đỡ khí phế quản dễ dàng hơn. Mặc dù hiện nay, nhiều can thiệp điều trị cắt bỏ khối u nội khí phế quản được tiến hành hiệu quả và an toàn qua nội soi phế quản ống mềm, tuy nhiên nội soi phế quản ống cứng tỏ ra ưu việt do kênh làm việc lớn, thao tác tiến hành dễ hơn, việc gắp tổ chức hoại tử thuận lợi hơn, bên cạnh đó còn cho phép kiểm soát chảy máu và hỗ trợ thông khí nhân tạo trong những trường hợp có chỉ định.

Bất lợi lớn nhất của nội soi phế quản ống cứng là khả năng tiếp cận những phế quản xa và việc cần thiết phải gây mê toàn thân. Bên cạnh đó nội soi phế quản ống cứng không thực hiện được trong những trường hợp cổ cứng, cột sống cổ không ổn định hoặc cứng khớp thái dương hàm.

1. DỤNG CỤ

– Ống thép: có nhiều kích cỡ khác nhau tùy theo tuổi bệnh nhân. Đường kính lòng ống có thể tới 13,5mm.

– Thấu kính: được đưa qua ống soi cứng cho phép quan sát tổn thương.

– Kìm sinh thiết.

– Hệ thống máy và ống hút.

– Kẹp bông cầm máu.

– Nguồn sáng.

– Hệ thống đốt điện đông cao tần.

– Bơm gây tê bổ sung.

– Cốc kền đựng thuốc: xylocain, adrenalin, nước đá.

– Thuốc và dụng cụ cấp cứu:

+ Bộ đặt nội nội khí quản, mở khí quản.

+ Bóng Ambu.

+ Hệ thống dẫn oxy.

+ Xylocain, adrenalin, atropin...

2. CHỈ ĐỊNH VÀ CHỐNG CHỈ ĐỊNH

2.1. Chỉ định chính của nội soi phế quản ống cứng

Nội soi phế quản ống cứng cho phép sinh thiết mảnh bệnh phẩm lớn hơn, kiểm soát chảy máu và lấy dị vật tốt hơn [1], tuy nhiên nội soi phế quản ống cứng cũng có nhiều hạn chế như không tới được thùy đỉnh, các nhánh phế quản ở ngoại vi. Các chỉ định chính của nội soi phế quản ống cứng bao gồm:

– *Ho máu ồ ạt*

Bệnh nhân ho máu ồ ạt nhanh chóng bị tắc nghẽn đường thở và suy hô hấp. Trong những tình huống này, nội soi phế quản ống cứng tỏ ra hiệu quả hơn do khả năng hút máu dễ

dàng, bên cạnh đó còn hỗ trợ thông khí và thở oxy. Gây lấp tắc lỗ phế quản chảy máu trong trường hợp cần thiết.

– *Tắc nghẽn đường thở trung tâm*

Ống nội soi cứng được sử dụng như một thiết bị nong cơ học cho phép nong dần những chỗ hẹp khí quản. Với những trường hợp tắc nghẽn do u sùi nội khí phế quản, qua ống soi cứng cho phép thực hiện các can thiệp điều trị như đốt điện cao tần, điều trị laser hoặc áp lạnh.

– *Liệu pháp laser*

Liệu pháp laser qua nội soi phế quản được tiến hành để loại trừ tắc nghẽn khí phế quản do u nội khí phế quản gây ra. Liệu pháp tương đối an toàn.

– *Đặt và lấy bỏ giá đỡ khí phế quản*

Đặt giá đỡ khí phế quản thường được chỉ định trong những trường hợp tắc hẹp khí phế quản do chèn ép từ ngoài hoặc những trường hợp tắc hẹp do u nội khí phế quản sau khi đã được can thiệp với đốt điện cao tần hoặc liệu pháp laser. Có nhiều loại giá đỡ tùy thuộc vào từng bệnh nhân, mức độ tổn thương và điều kiện kinh tế. Đôi khi xảy ra hiện tượng di lệch hoặc thậm chí có thể tuột giá đỡ, khi đó cần phải lấy bỏ giá đỡ cũ và đặt lại giá đỡ mới, công việc này thường được tiến hành tốt hơn với nội soi phế quản ống cứng.

2.2. Chống chỉ định của nội soi phế quản ống cứng

– Thiếu chuyên gia nội soi phế quản ống cứng có kinh nghiệm.

– Cột sống cổ không ổn định: dị dạng cột sống cổ, viêm khớp hoặc cột sống cổ được cố định.

– Tình trạng huyết động không ổn định, thiếu oxy không do tắc nghẽn đường thở: bệnh nhân có bệnh cơ tim thiếu máu

cục bộ, tình trạng huyết động không ổn định là những chống chỉ định của gây mê và cũng đồng thời làm tăng nguy cơ biến chứng với nội soi phế quản ống cứng. Tuy nhiên vẫn có thể tiến hành nội soi phế quản ống cứng được khi tổn thương gây thiếu oxy được loại bỏ hoặc làm khi đang tiến hành thở máy.

3. GÂY TÊ

Nội soi phế quản ống cứng thường được tiến hành khi bệnh nhân đã được tiền mê ngủ sâu hoặc gây mê. Kỹ thuật thông khí được thực hiện phụ thuộc bác sĩ soi phế quản, bác sĩ gây mê và dụng cụ nội soi. Mặc dù nội soi phế quản ống cứng có thể được tiến hành với gây tê tại chỗ và tiền mê sâu, tuy nhiên hầu hết các trường hợp nên được tiến hành dưới gây mê. Sau khi gây mê, đưa ống nội soi cứng vào khí quản, sau đó nối cổng của ống nội soi với bóng bóp hoặc máy thở.

Gây mê có thể được thực hiện với thuốc mê theo đường thở hoặc đường tĩnh mạch. Việc thông khí luôn được theo dõi chặt chẽ để tránh thiếu oxy do rò khí qua mũi, họng, miệng.

4. KỸ THUẬT

Bệnh nhân được đặt trên bàn soi, gây mê hoặc gây tê với ngủ sâu. Đầu bệnh nhân để ở tư thế ngửa tối đa, sao cho khoang miệng - họng - dây thanh âm - khí quản tạo thành đường thẳng. Ống nội soi được cầm ở tay phải, chiều vát của ống quay xuống dưới. Thấu kính nên được để nằm gọn và sát đầu vát của ống kim loại nhằm tạo thuận lợi cho việc quan sát đường đi và tránh gây tổn thương. Ngón 2, 3 và 4 tay trái được giữ chắc hàm trên của bệnh nhân trong khi đưa ống nội soi vào.

Ban đầu ống nội soi được đặt tạo góc 90^0 với mặt bệnh nhân, sau đó ống soi được đưa vào miệng qua đường tạo bởi ngón cái và ngón trỏ.

Khi quan sát thấy nắp thanh thiệt, ống soi được hạ dần xuống đường trục miệng - họng - dây thanh - khí quản, ống soi

nằm tựa trên ngón cái. Ngón trỏ tay trái được đặt với vai trò hướng ống soi và bảo vệ lưỡi, môi và hàm dưới. Tiến hành gây tê bổ sung bằng xylocain 2% cho nắp thanh quản và hai bên xoang lê. Quan sát nắp thanh thiệt, xoang lê hai dây thanh sau đó xoay nghiêng ống 90^0 và lách ống soi vào giữa hai dây thanh trong thì hai dây thanh mở.

Hình 23: Tư thế bệnh nhân và thủ thuật viên nội soi

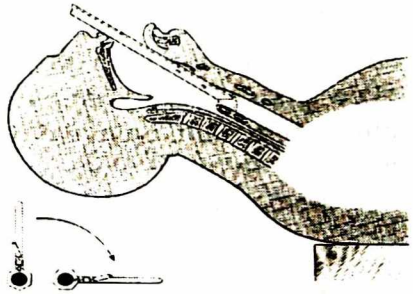

Hình 24: Vị trí ống nội soi cứng

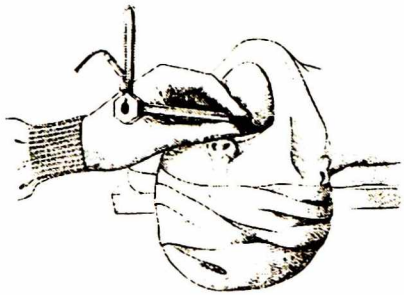

Hình 25: Vị trí và tư thế đầu, bàn tay, miệng bệnh nhân khi nội soi phế quản ống cứng

Khi ống soi vào tới khí quản, tiến hành gây tê bổ sung khí quản với xylocain 2%. Tiếp tục đưa ống soi xuống dưới và quan sát.

Để đưa ống soi vào phế quản bên trái cần quay đầu bệnh nhân sang phải, và ngược lại để đưa ống soi vào phế quản bên phải cần quay đầu bệnh nhân sang trái. Tiến hành gây tê bổ sung trước khi đưa ống nội soi xuống các nhánh phế quản bên dưới.

Việc quan sát các nhánh phế quản dưới phân thùy của thùy dưới hai bên và thùy giữa phổi phải được tiến hành với thấu kính 0^0, tuy nhiên với thùy trên hai phổi, để quan sát cần sử dụng các thấu kính 90^0, nhưng những thấu kính này chỉ cho phép quan sát mà không cho phép sinh thiết tổn thương. Sau khi đã tiến hành quan sát toàn bộ cây khí phế quản có thể tiến hành các thăm dò chẩn đoán và điều trị khác khi có chỉ định như: sinh thiết, đốt điện đông cao tần...

Kết thúc thủ thuật cần sử dụng ống hút mềm đưa qua ống nội soi để hút loại bỏ toàn bộ máu, dịch do thủ thuật nội soi để lại. Sau đó ống nội soi được tháo bỏ khỏi bệnh nhân.

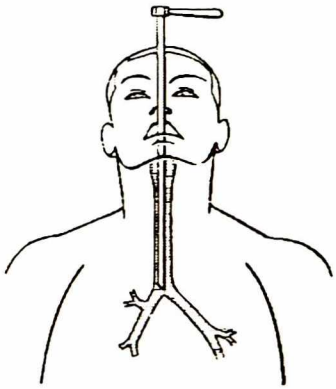

Hình 26: Vị trí và tư thế ống nội soi trong khí quản.

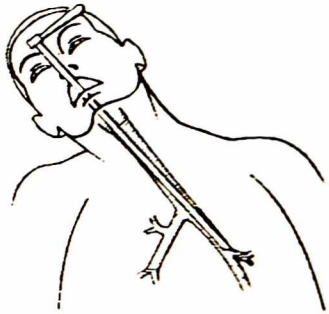

Hình 27: Vị trí và tư thế đầu khi đưa ống nội soi vào phế quản gốc trái

5. BIẾN CHỨNG

Các biến chứng thường liên quan tới bệnh lý phổi được chỉ định nội soi phế quản ống cứng bao gồm

- Giảm oxy.
- Huyết động không ổn định.
- Vỡ thực quản hoặc khí quản: do ống soi bị đưa chệch hướng.
- Gẫy răng.
- Chấn thương thanh quản.

Để tránh biến chứng, không nên đưa ống nội soi quá nhanh hoặc đẩy ống với lực lớn. Không đưa ống soi vào khi chưa quan sát rõ. Việc đưa ống hấp tấp có thể gây tổn thương dây thanh âm, khí phế quản, đặc biệt với những bệnh nhân có tổn thương cột sống cổ

TÀI LIỆU THAM KHẢO

1. Hoàng Hồng Thái, Nguyễn Thị Bích, Ngô Quý Châu và Cộng sự (1992). "*Góp phần đánh giá giá trị của thủ thuật soi phế quản bằng ống soi cứng trong chẩn đoán trên 250 trường hợp tại khoa Hô hấp Bệnh viện Bạch Mai*". Kỷ yếu công trình trường Đại học Y Hà Nội - Bộ Y tế. 2, 154-159.

2. Bolliger C.T; Mathur P.N; Beamis J.F; Cavaliere S; Colt H; Diaz-Jimenez J.P; Dumon J.F; Edell E; Kovitz K.L; Macha H.N; Mehta A.C; Marel M; Noppen M; Strausz J; Sutedja T.G. (2002). "*Rigid bronchoscopy-ERS/ATS statement on interventional pulmonology*". Eur-Respir J. 19: 356-373.

3. Bolliger C.T; Sutedja T.G; Strausz J; and Freitag L. (2006). "*Therapeutic bronchoscopy with immediate effect: laser, electrocautery, argon plasma coagulation and stents*". Eur Respir. 27: 1258-1271.

4. Dumon M.C, Dumon J.F (1995). *"Laser bronchoscopy"*. Textbook of bronchoscopy. William & Wilkins. 393 - 399.

5. Dumon J.F, Kovitz K, Dumon M.C (1995). *"Tracheobronchial stents"*. Textbook of bronchoscopy. William & Wilkins. 400 - 406.

6. Ernst A, Kato H (2004). *"Photodynamic therapy in lung cancer"*. Flexible bronchoscopy. Black well Science, 2nd edition. 239 - 241.

7. Kovitz K.L (2004). *"Balloon bronchoplasty"*. Flexible bronchoscopy. Black well Science, 2nd edition. 242 - 247.

8. Mayer D.W (1995). *"Evaluation and removal of foreign bodies"*. Textbook of bronchoscopy. William & Wilkins. 383 - 392.

9. Turner J.F, Wang K.P (2004). *"Rigid bronchoscopy"*. Flexible bronchoscopy. Black well Science, 2nd edition. 249 - 255.

10. Wang K.P, Mehta A.C, Turner J.F (2004). *"Flexible bronchoscopy and the use of stents"*. Flexible bronchoscopy. Black well Science, 2nd edition. 225 - 238.

CÁC BƯỚC TIẾN HÀNH NỘI SOI PHẾ QUẢN ỐNG MỀM

Soi phế quản (SPQ) đã được sử dụng để chẩn đoán bệnh trong lĩnh vực hô hấp hơn 100 năm nay. Trong thực tế SPQ cùng với thăm khám tỷ mỉ các triệu chứng lâm sàng và X quang phổi, đã tạo thành bộ ba chẩn đoán quan trọng các bệnh hô hấp đối với thầy thuốc nội khoa và ngoại khoa. Soi phế quản ống mềm (SPQOM) được thực hiện từ những năm 70 của thế kỷ 20 và ngày càng được sử dụng rộng rãi trong chẩn đoán điều trị các bệnh hô hấp cũng như các chuyên khoa như hồi sức cấp cứu, gây mê hồi sức, nhi khoa...

1. MỤC ĐÍCH

– Nội soi phế quản ống mềm (NSPQOM) giúp thầy thuốc nhận biết tổn thương lành tính hay ác tính trong lòng phế quản dựa vào một số phương pháp lấy bệnh phẩm để làm chẩn đoán tế bào học, mô bệnh học. NSPQOM với hút dịch phế quản, rửa phế nang làm xét nghiệm vi sinh học, miễn dịch học... giúp chẩn đoán căn nguyên các bệnh nhiễm khuẩn phế quản phổi, các bệnh miễn dịch và tự miễn của phổi.

– Phát hiện các tổn thương: chấn thương khí phế quản, các lỗ rò khí phế quản, đánh giá các tổn thương do bỏng, do hít.

– NSPQOM giúp khai thông đường thở, điều trị xẹp phổi do tắc đờm.

– Gắp dị vật đường thở.

– Xác định nguyên nhân vị trí chảy máu ở phế quản phổi.

– Điều trị một số bệnh: bệnh tích protein phế nang, đặt stent khí phế quản.

2. DỤNG CỤ

– Nguồn sáng: bóng halogen hoặc xenon, bộ vi xử lý hình ảnh

– Camera, màn hình video, đầu ghi video hoặc in ảnh polaroid.

– Ống soi phế quản sợi mềm có các đường kính khác nhau, từ 3mm cho trẻ em đến 6mm cho người lớn.

– Các Catheter, kẹp lấy dị vật, bàn chải để lấy bệnh phẩm tìm vi khuẩn và tế bào, kìm sinh thiết, các kim chọc hút.

– Máy hút, oxy, dụng cụ đặt nội khí quản, mở khí quản, các dụng cụ và thuốc cấp cứu khác.



Hình 28: Hệ thống nội soi phế quản ống mềm



Hình 29: Ống nội soi phế quản mềm hiệu Olympus

3. TIẾN HÀNH

3.1. Các nguyên tắc cơ bản

– Gây tê từ đường hô hấp trên tới đường hô hấp dưới. Tôn trọng thời gian để thuốc gây tê tại chỗ có tác dụng (khoảng 2 phút sau khi phun thuốc lên niêm mạc).

– Cố gắng đưa ống soi đi giữa đường thở, tránh không chạm vào thành đường thở.

– Từ tốn thận trọng trong mọi việc. Khi gặp khó khăn hãy chậm lại, suy nghĩ rồi hành động.

– Nếu bạn không biết đầu ống soi đang ở đâu thì nên rút ra vì lẽ ra bạn không được đi vào đó.

– Không được làm mạnh, thô bạo. Hãy trở lại nơi mà bạn biết chắc; rồi tiếp tục tiến dần ống soi.

– Hãy làm từ từ để kết thúc nhanh hơn.

– Các đức tính cơ bản quý báu của người làm nội soi: thư thái, khoan thai và bình tĩnh.

3.2. Chuẩn bị bệnh nhân

– Trước khi soi phế quản bệnh nhân phải có các phim chụp phổi thẳng, nghiêng và chụp cắt lớp vi tính nếu cần thiết; làm xét nghiệm công thức máu, đông máu cơ bản và đo chức năng hô hấp, không dùng atropin nếu bệnh nhân có thiên đầu thống và tiền liệt tuyến phì đại; tháo răng giả (nếu có).

– Để hạn chế các phản xạ phó giao cảm, thường dùng lidocain 2 % để gây tê họng, thanh quản, dây thanh âm, khí quản và phế quản, thời gian gây tê khoảng 5-10 phút. Ở người lớn, tổng liều lidocain không được vượt quá 1200mg, ở trẻ em, liều lidocain là 7,5mg/ kg cân nặng.

3.3. Chuẩn bị dụng cụ

– Bình Lidocain 5% xịt.

– Dung dịch Lidocain 1-2%.

– Ống soi phế quản sợi mềm có các đường kính khác nhau, từ 3mm cho trẻ em đến 6mm cho người lớn đã được khử trùng, hút tráng qua ống soi với natriclorua 0,9% vô khuẩn.

– Các ống thông, kẹp lấy dị vật, bàn chải để lấy bệnh phẩm, kìm sinh thiết, các kim chọc hút phải chuẩn bị đầy đủ, hoạt động tốt.



Hình 30. Các loại kìm lấy bệnh phẩm



Hình 31. Kìm nghiêng

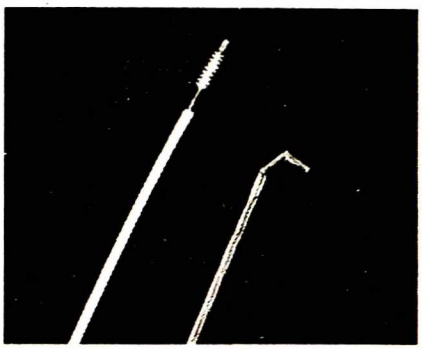

Hình 32. Chổi chải và nạo lấy bệnh phẩm



Hình 33. Kim chọc hút

– Dây dẫn, bình đựng bệnh phẩm, bơm tiêm 50 ml, dung dịch natriclorua 0,9% đã được làm ấm để tiến hành rửa phế quản phế nang.

– Benzodiazepin và midazolam.

– Hệ thống oxy, máy theo dõi.

– Máy hút.

– Chạc ba.

– Khi soi thủ thuật viên phải đi găng tay, đeo kính, khẩu trang. Các bệnh phẩm lấy trong quá trình nội soi như hút dịch phế quản, rửa phế quản phế nang, sinh thiết và chải phế quản đều có nguy cơ lây nhiễm cao (HIV, virus viêm gan, trực khuẩn lao...).

3.4. Tiến hành soi phế quản ống mềm

– Tư thế bệnh nhân: thao tác soi phế quản thực hiện ở tư thế ngồi trên ghế bành hoặc nằm ngửa. Đưa ống soi qua lỗ mũi hoặc qua miệng nếu lỗ mũi hẹp. Không đưa ống soi qua mũi khi có rối loạn cầm máu, đông máu để tránh biến chứng chảy máu mũi. Nếu đưa ống soi qua miệng bao giờ cũng phải dùng dụng cụ bảo vệ răng để tránh bệnh nhân cắn phải ống soi. Gây tê bổ sung từ thanh môn tới các phế quản với xylocain 2% bơm qua ống soi.

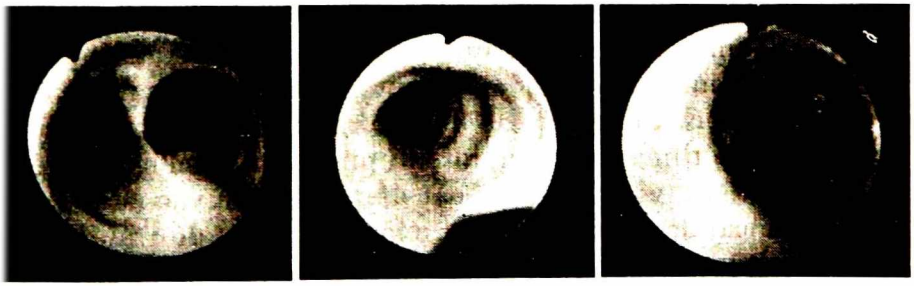

a. Carina b. PQ gốc trái c. PQ gốc phải

Hình 34: Một số hình ảnh nội soi phế quản bình thường

– Rửa phế quản phế nang: tư thế bệnh nhân nằm ngửa. Trước khi tiến hành phải xem kỹ lại phim phổi để xác định

chính xác vùng định rửa. Kỹ thuật này phải được thực hiện đầu tiên trong quá trình soi phế quản. Khi soi hạn chế gây tê tại chỗ vì lidocain có tác dụng kìm khuẩn. Đưa ống soi đến phân thùy định tiến hành rửa phế quản phế nang, đẩy ống soi xuống sao cho ống soi bịt kín phế quản định rửa, nhưng không đẩy quá mạnh làm tổn thương thành phế quản. Bơm từ từ 50 ml dung dịch natriclorrua 0,9% vào trong lòng phế quản, vừa bơm vừa quan sát. Giữ nguyên ống soi, hút nhẹ nhàng để lấy dung dịch rửa ra. Bơm khoảng 3 lần, tổng lượng dịch khoảng 150 ml. Để riêng 20ml dịch hút ban đầu. Dịch rửa phế quản phế nang được sử dụng để làm các xét nghiệm: xét nghiệm tìm nấm, virus (Cytomegalovirus, Herpes simplex), Mycobacteria, vi khuẩn thông thường, xét nghiệm tế bào,... [6],[7],[8].

– Đối với khối u nhìn thấy qua nội soi: sinh thiết khối u phế quản (thường lấy 4 mảnh), sinh thiết cựa phế quản ở phía trên để chẩn đoán mô bệnh. Đối với u ngoại vi không nhìn thấy thì chọc hút sinh thiết xuyên thành phế quản, chải phế quản xa, rửa phế nang có định hướng để xét nghiệm tế bào [1].

– Chọc hút xuyên thành khí phế quản: sử dụng kim thân mềm, đầu kim loại, co lại được (kim Wang típ I, II, III...) luồn qua kênh sinh thiết để chọc hút hạch liên khí phế quản, liên phế quản, các tổn thương xâm lấn xung quanh phế quản, đè ép từ ngoài vào. Khi ống soi vào đến vùng tổn thương hoặc khu vực định sinh thiết xuyên thành khí phế quản (kim sinh thiết sẽ đi qua giữa 2 vòng sụn) thì bắt đầu luồn kim vào (trước đó phải đảm bảo đầu kim nằm trong lòng vỏ nhựa để tránh xây xước ống soi), đẩy kim nằm trong vỏ nhựa ra ngoài đầu ống soi một đoạn ngắn. Khi nhìn thấy rõ đầu kim ở sát mép vỏ nhựa ở đầu xa của ống soi thì uốn ống soi nếu cần để áp sát kim vào khu vực định sinh thiết. Bảo người phụ đẩy kim ra. Khi thấy kim đã ngậm hết chiều sâu trong vùng định sinh thiết thì bảo người phụ dùng một bơm tiêm 20ml có sẵn 3ml dung dịch natriclorua 0,9% vô trùng, gắn vào lỗ ở đầu ngoài của kim, hút

áp lực âm và giữ trong khoảng 30 giây, hút 3 lần như thế. Sau đó rút kim trong tụt vào trong vỏ nhựa trước rồi rút cả kim ra ngoài. Phụt bệnh phẩm lên tiêu bản, dàn tiêu bản. Nếu lấy được mảnh tổ chức thì cho vào lọ đựng dung dịch bảo quản. Sinh thiết 3-5 lần ở các vị trí khác nhau [4],[9].

– Sinh thiết xuyên thành phế quản: đẩy kìm sinh thiết nhẹ nhàng vào phế quản dưới phân thuỳ vùng định sinh thiết (vùng có nhiều tổn thương, xác định dựa vào phim phổi thẳng - nghiêng và phim chụp cắt lớp vi tính lồng ngực). Khi kìm sinh thiết vướng chạm thì hỏi bệnh nhân xem có đau không (nếu đau bệnh nhân ra hiệu bằng tay), nếu không đau rút kìm ra 2 cm, mở miệng kìm rồi đẩy kìm vào lại tới khi có cảm giác vướng rồi kẹp miệng kìm lại. Hỏi bệnh nhân xem có cảm giác đau khi kẹp kìm không, nếu không đau mới tiếp tục kẹp chặt miệng kìm và rút ra khỏi ống soi, lấy mảnh bệnh phẩm ra khỏi miệng kìm, lấy mảnh bệnh phẩm ra cho vào lọ cố định bệnh phẩm. Đưa lại kìm vào phế quản vùng đó sinh thiết thêm khoảng 3 lần nữa. Nếu có chảy máu thì bơm dung dịch adrenalin (1ống 1mg pha với 9 ml natriclorrua 0,9%). Nếu bệnh nhân có đau khi đẩy kìm sinh thiết thì phải rút kìm sinh thiết ra 2cm, rồi đưa kìm sinh thiết vào một phế quản dưới phân thuỳ khác nhưng vẫn ở vùng có tổn thương.

– Để lấy bệnh phẩm tìm virus, vi khuẩn, ký sinh trùng cần làm các phương pháp như hút rửa phế quản, rửa phế nang. Rửa phế nang với thể tích từ 50 - 150ml dùng để xét nghiệm tế bào, chẩn đoán vi sinh học. Có thể dùng bàn chải và ống thông có bảo vệ ở đầu bằng nút polyethyleneglycol để lấy bệnh phẩm đường hô hấp dưới tránh không bị nhiễm tạp khuẩn ở mũi họng.

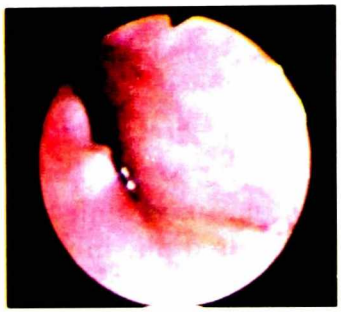

a. Tắc bán phần phế quản gốc trái do đè ép từ ngoài

b. Niêm mạc sần sùi, thâm nhiễm gây tắc bán phần phế quản gốc phải. Carina bè rộng

c. U khí quản

d. Tắc PQ gốc phải do dị vật

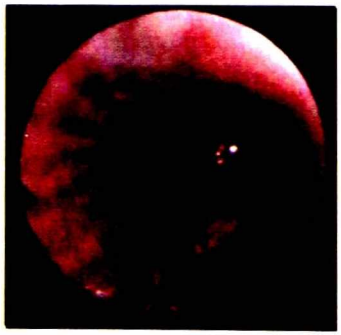

e. Chảy máu PQ đỉnh phải

f. Hẹp lỗ vào PQ giữa phải

Hình 35. Một số hình ảnh tổn thương qua nội soi phế quản

3.5. Soi phế quản ống mềm ở bệnh nhân đang thở máy

– Để chế độ thông khí nhân tạo IPPV, oxy 100%. Dùng thuốc an thần, giãn cơ nếu cần.

– Gây tê khí phế quản với lidocain 2% bơm qua ống nội khí quản hoặc canun mở khí quản.

– Lắp đoạn ống nối mềm giữa ống máy thở và ống nội khí quản hoặc canun mở khí quản có lỗ để đưa ống soi qua đảm bảo thông khí nhân tạo trong quá trình soi.

– Dùng ống soi phế quản mềm có đường kính ngoài ≤ 2/3 đường kính trong của ống nội khí quản hoặc canun mở khí quản để đảm bảo thông khí liên tục trong quá trình soi.

– Đưa ống soi qua ống nội khí quản hoặc canun mở khí quản, quan sát khí phế quản, gây tể bổ sung bằng lidocain, hút dịch, lấy bệnh phẩm làm các xét nghiệm vi sinh, tế bào .... như nội soi thông thường. Khi có dịch nhầy quánh có thể bơm rửa bằng nước muối sinh lý vô trùng 5- 10 ml mỗi lần. Gắp bỏ cục nhầy bít tắc phế quản nếu có.

– Sau khi soi vài phút nếu tình trạng bệnh nhân ổn định sẽ giảm dần nồng độ khí oxy thở máy để đạt FiO_2 như trước khi soi phế quản.

4. GHI KẾT QUẢ NỘI SOI – CÁC XÉT NGHIỆM

Ngay sau khi soi, người BS tiến hành nội soi cần đánh máy chi tiết nội dung kết quả nội soi phế quản, mô tả hình ảnh nội soi. Chọn một số ảnh minh hoạ, ghi rõ nơi vị trí lấy bệnh phẩm, các xét nghiệm sẽ được thực hiện với các bệnh phẩm , các biến cố, cách xử trí trong quá trình nội soi. Các điều cần chú ý trong theo dõi sau soi phế quản. Những nơi có điều kiện nên sao toàn bộ các hình ảnh nội soi và mô tả kết quả vào đĩa CD để bệnh nhân có thể lưu trữ, hội chẩn.

5. THEO DÕI VÀ XỬ LÝ TAI BIẾN

5.1. Thiếu oxy máu

Khi soi phế quản ống mềm thì phân áp oxy ở máu động mạch PaO_2 có thể giảm đi 10 mmHg. SaO_2 giảm đi từ 2%- 5% hoặc nhiều hơn. Vì vậy phải theo dõi liên tục SpO_2, tăng lưu lượng oxy nếu cần để đảm bảo duy trì oxy đủ cho bệnh nhân. Nếu có tình trạng suy hô hấp cấp phải ngừng ngay cuộc soi, cho thở oxy, dùng các thuốc giãn phế quản qua đường khí dung hoặc tiêm truyền nếu cần.

5.2. Chảy máu

– Biến chứng chảy máu thường xảy ra khi sinh thiết phế quản hoặc sinh thiết xuyên thành phế quản ở bệnh nhân có rối loạn đông máu, chảy máu (tiểu cầu < 50.000). Bệnh nhân suy thận mạn tính khi làm sinh thiết xuyên thành phế quản cũng dễ bị chảy máu.

– Chảy máu nặng có thể gây tử vong bởi vậy không nên sinh thiết ở các phế quản bị giãn, ở niêm mạc có nhiều mao mạch giãn to và bệnh nhân suy thận. Không nên sinh thiết xuyên thành phế quản nếu tiểu cầu < 100.000/mm3 và tỷ lệ prothrombin < 60%. Tai biến ho ra máu > 50ml khi sinh thiết xuyên thành phế quản có thể xảy ra ở khoảng 1% - 4% ở người bình thường, 25% ở người suy giảm miễn dịch và 45% ở người suy thận.

– Tử vong do sinh thiết xuyên thành phế quản có thể xảy ra ở khoảng 1- 2%.

– Để đề phòng biến chứng ho máu nặng khi làm sinh thiết phế quản và sinh thiết xuyên thành phế quản, nên làm sinh thiết thử lần thứ nhất bấm mảnh nhỏ và nông để xem có chảy máu nhiều không, nếu không có gì nguy hiểm thì mới sinh thiết thực sự. Khi có chảy máu thì bơm dung dịch adrenalin 0.01% có tác dụng làm giảm chảy máu ở chỗ sinh thiết phế quản.

5.3. Nhiễm khuẩn

Có thể xảy ra nếu ống soi và dụng cụ không đảm bảo vô khuẩn, nhưng rất khó xác định vì ngay sau khi soi ở 18% các trường hợp thân nhiệt có thể tăng lên. Nếu sau soi bệnh nhân có sốt, ho khạc đờm màu đục thì nên cấy đờm tìm vi khuẩn gây bệnh.

5.4. Co thắt thanh phế quản

Biến chứng này thường xảy ra do gây tê không kỹ lưỡng để ức chế cảm thụ kích thích gây nên co thắt phế quản thông qua thần kinh phó giao cảm.. Cần hết sức lưu ý dự phòng biến chứng này ở những người cơ địa tăng tính phản ứng phế quản như hen phế quản, bệnh phổi tắc nghẽn mạn tính.

5.5. Tràn khí màng phổi

Gặp vào khoảng từ 5% - 5,5% khi sinh thiết xuyên thành phế quản, chải phế quản hoặc ở những người bệnh có giãn phế nang nặng.

5.6. Các biến chứng và tai biến khác

– Dị ứng với thuốc tê lidocain bởi vậy cần làm test với thuốc tê trước khi soi ở người có tiền sử dị ứng.

– Phản ứng phó giao cảm.

– Gẫy bàn chải hoặc kìm sinh thiết trong lòng phế quản.

– Tai biến có thể xảy ra như ngạt thở, suy hô hấp nếu soi phế quản bằng ống soi sợi mềm cho bệnh nhân hen phế quản cấp tính và bệnh nhân hẹp khí quản do u.

6. KẾT LUẬN

Soi phế quản bằng ống mềm là một kỹ thuật chẩn đoán quan trọng trong thực hành các bệnh hô hấp, có thể áp dụng trong cấp cứu và có hiệu quả cao trong điều trị. Tuy nhiên cần

có phương tiện cấp cứu kịp thời đầy đủ và kíp làm thành thạo để phòng tránh và xử trí kịp thời các tai biến có thể xảy ra.

TÀI LIỆU THAM KHẢO

1. Ngô Quý Châu (2005). "Tình hình bệnh phế quản - phổi qua soi phế quản ống mềm tại khoa Hô hấp - Bệnh viện Bạch Mai từ 12/2000 - 7/2001". Tạp chí nội khoa. 3; 26-31.

2. Ngô Quý Châu và cộng sự (2001). "So sánh giá trị của các phương pháp lấy bệnh phẩm trong chẩn đoán ung thư phổi". Tạp chí nghiên cứu y học - Đại học Y Hà Nội. 1 (14), 3-7.

3. Dương Xuân Hòa, Ngô Quý Châu (2004). "Đặc điểm lâm sàng, nội soi phế quản, týp mô bệnh học theo phân loại của Tổ chức Y tế Thế giới - 1999 ở bệnh nhân ung thư phổi điều trị tại khoa Hô Hấp Bệnh viện Bạch Mai". Tạp chí nội khoa. 1, 44-49.

4. Nguyễn Sơn Lam, Trần Ngọc Thạch (2006). "Vai trò trong chẩn đoán ung thư phế quản phổi của kỹ thuật chọc hút xuyên thành phế quản". Kỷ yếu các công trình nghiên cứu khoa học Hội nghị nội soi phế quản và lồng ngực toàn quốc lần thứ nhất. 104-115.

5. Trần Văn Ngọc (2005). "Vai trò của soi phế quản ống mềm trong lao phổi AFB âm tính trong đờm". Tạp chí Y học thực hành - Bộ Y tế. 513. 164-168.

6. Tăng Bá Nhâm, Đỗ Quyết (2006). "Hiệu quả của rửa phế quản phế nang trong chẩn đoán ung thư phế quản". Kỷ yếu các công trình nghiên cứu khoa học Hội nghị nội soi phế quản và lồng ngực toàn quốc lần thứ nhất. 55-59.

7. Tạ Bá Thắng, Đồng Khắc Hưng, Tống Duy Huấn (2006). "Nghiên cứu hình ảnh nội soi và thay đổi thành phần tế bào dịch rửa phế quản ở bệnh nhân hen phế quản sau đợt bùng phát". Kỷ yếu các công trình nghiên cứu khoa học Hội nghị nội soi phế quản và lồng ngực toàn quốc lần thứ nhất. 78-81.

8. Tạ Bá Thắng, Đồng Khắc Hưng, Tống Duy Huấn (2006). "Nghiên cứu hình ảnh nội soi và thay đổi các thành phần tế bào dịch rửa phế quản ở bệnh nhân hen phế quản sau đợt bùng phát". Kỷ yếu các công trình nghiên cứu khoa học Hội nghị nội soi phế quản và lồng ngực toàn quốc lần thứ nhất. 186-189.

9. Hoàng Hồng Thái (2005). "Nghiên cứu hiệu quả của chọc hút kim Wang 319 trong nội soi phế quản chẩn đoán ung thư phế quản tại khoa Hô hấp Bệnh viện Bạch Mai năm 2002-2003". Tạp chí Y học thực hành – Bộ Y tế. 513. 221-225.

10. Bùi Thương Thương (2005). "Áp dụng các kỹ thuật xâm nhập qua soi phế quản ống mềm để chẩn đoán và điều trị các bệnh phổi - phế quản". Tạp chí Y học thực hành - Bộ Y tế. 513. 145-147.

11. Bowie J.B.P; Fraise A; Garrard C; Harvey J; Lewis R; Neuman C; Wathen C.G; William T. (2001). "Bristish thoracic society guidelines on diagnostic flexible bronchoscopy". Thorax; 56: i1-i21.

12. Jacobson J.R, Garcia J.G.N (2004). "Bronchoalveolar lavage". Flexible bronchoscopy. Black well Science, 2nd edition. 103 - 116.

13. Kreider M.E; and Lipson D.A. (2003). "Bronchoscopy for atelectasis in the ICU - A case report and review of the literature". Chest; 124: 344-350.

14. Oho K, Amemiya R (1984). "Bronchoscopic diagnosis". Practical fiberoptic bronchoscopy. Igaku - Shoin Ltd. 68 - 92.

15. Prakash U.B.S, James P. Utz (2004). "Bronchoscopic lung biopsy". Flexible bronchoscopy. Black well Science, 2nd edition. 89 - 102.

16. Villeneuve M.R, Kvale P.A (1995). "Transbronchial lung biopsy". Textbook of bronchoscopy. William & Wilkins. 58 - 84.

17. Wang K.P, Harrow E.M (1995). "Transbronchial needle aspiration: a decade of experience". Textbook of bronchoscopy. William & Wilkins. 85 - 92.

18. Wang K.P, Mehta A.C, Turner J.F (2004). "Transbronchial needle aspiration for cytology and histology specimens". Flexible bronchoscopy. Black well Science, 2nd edition. 117 - 137.

SINH THIẾT PHỔI QUA NỘI SOI PHẾ QUẢN

1. CHỈ ĐỊNH

Sinh thiết phổi qua nội soi phế quản (BLB) chỉ định cho tất cả những bệnh nhân có tổn thương nhu mô phổi lan tỏa chưa rõ nguyên nhân.

Các xét nghiệm làm trước nội soi phế quản:

– Xét nghiệm máu: đông máu cơ bản, chức năng gan, thận.

– Xét nghiệm đờm: cấy đờm, tìm trực khuẩn kháng cồn, kháng toan trong đờm.

– Đo chức năng hô hấp.

– Chụp X quang hoặc nếu có điều kiện chụp cắt lớp vi tính phổi.

– Xét nghiệm dịch màng phổi (nếu có tràn dịch màng phổi).

Mặc dù sự xuất hiện của chụp cắt lớp vi tính phổi độ phân giải cao (HRCT) cho phép chẩn đoán một số bệnh phổi lan tỏa như: bệnh u hạt Langerhans, lymphagioleiomyomatosis, sarcoidosis, u phổi di căn bạch mạch. Tuy nhiên nhiều trường hợp HRCT không có các tổn thương đặc hiệu, ở những trường hợp này cần tiến hành rửa phế quản phế nang (BAL) và sinh thiết phổi qua nội soi phế quản.

Sự áp dụng rộng rãi của BAL làm giảm đáng kể chỉ định của BLB ở những bệnh nhân có nhiễm trùng cơ hội như nhiễm *Pneumocystic carinii,* các *mycobacteria, nấm*

BAL có giá trị chẩn đoán cao hơn BLB ở những bệnh phổi:

Sarcoidosis.

Bệnh u hạt Langerhans phổi.

Viêm phổi do Pneumocystis carinii.

Tổn thương phổi lan tỏa do mycobacteria, nấm.

Ung thư phế quản xâm lấn bạch mạch.

Ung thư phế nang lan tỏa.

U lympho phổi lan tỏa.

Lymphagioleiomyomatosis.

Silicosis.

2. CHỐNG CHỈ ĐỊNH

Có rất ít chống chỉ định với nội soi phế quản thường quy, chỉ có một số các chống chỉ định với BLB.

Các chống chỉ định tuyệt đối

- Bệnh nhân không hợp tác.
- Bệnh nhân không chịu được gây tê hoặc gây mê.
- Tình trạng huyết động không ổn định.
- Hen phế quản chưa kiểm soát được cơn.
- Thiếu oxy máu nặng sẽ tiến triển xấu đi khi nội soi và sinh thiết.
- Bác sĩ nội soi thiếu kinh nghiệm.
- Không đủ trang thiết bị để tiến hành nội soi.

Các chống chỉ định tương đối

- Ho không cầm được khi soi.
- Rối loạn đông máu không được điều trị.
- Suy thận tiến triển.

- Giảm oxy máu nặng ở bệnh nhân có một phổi.
- Nhiều bóng khí gần vùng phổi định sinh thiết.
- Dị dạng mạch gần vùng định sinh thiết.

3. NHỮNG ĐIỀU KIỆN CẦN CÓ TRƯỚC NỘI SOI PHẾ QUẢN

Trước nội soi phế quản, bệnh nhân nên được làm các xét nghiệm sau:

- Đông máu cơ bản.
- Số lượng tiểu cầu.
- Chụp X quang phổi, cắt lớp vi tính phổi.

Bên cạnh đó, bệnh nhân nên được hỏi theo danh mục những điều cần kiểm tra sau:

Danh mục những điều cần kiểm tra trước nội soi phế quản

1. Có chỉ định phù hợp của nội soi phế quản ?
2. Đã được nội soi phế quản trước đó ?
3. Nếu đã từng được nội soi phế quản, đã có biến chứng nào xảy ra khi nội soi chưa ?
4. Bệnh nhân hoặc người thân (trong trường hợp bệnh nhân không thể giao tiếp) hoàn toàn hiểu và chấp nhận các mục tiêu, nguy cơ, biến chứng của nội soi phế quản không ?
5. Bệnh nhân có tiền sử dị ứng thuốc, thuốc gây tê tại chỗ hoặc những tình trạng lâm sàng đặc biệt là nguy cơ của các biến chứng ?
6. Toàn bộ các thăm dò trước nội soi đã được làm và có kết quả trong giới hạn cho phép ?
7. Các thuốc trước nội soi được dùng đúng và với liều phù hợp ?

8. Bệnh nhân có những vấn đề cần lưu tâm đặc biệt trước nội soi (như dùng corticoid cho hen phế quản, insulin cho đái tháo đường, dự phòng viêm màng trong tim) hoặc trong nội soi (thở oxy, thuốc an thần) ?

9. Có kế hoạch nào cho chăm sóc sau nội soi phế quản ?

10. Chuẩn bị đầy đủ dụng cụ, nhân sự trợ giúp trong khi nội soi phế quản cũng như khi xảy ra biến chứng ?

Xét nghiệm công thức máu, sinh hóa máu và tổng phân tích nước tiểu và đo chức năng thông khí phổi không nhất thiết cần được thực hiện với mọi bệnh nhân có chỉ định nội soi phế quản. Tuy nhiên điều đặc biệt quan trọng cần lưu ý là

– Các bệnh lý có rối loạn đông máu: bệnh máu, xơ gan, dùng thuốc chống đông...

– Tiền sử chảy máu khó cầm.

– Bệnh lý suy thận: urê máu > 3mg/dl hoặc creatinin máu > 30mg/dl là những chống chỉ định tương đối của BLB.

4. KỸ THUẬT

Chuẩn bị bệnh nhân: tương tự như chuẩn bị bệnh nhân cho nội soi phế quản thông thường. Bệnh nhân được tiến hành tiền mê, gây tê tại chỗ trước khi tiến hành sinh thiết. Với những bệnh nhân không hợp tác hoặc không chịu đựng được gây tê tại chỗ cần tiến hành nội soi phế quản dưới gây mê toàn thân. Trước khi dùng thuốc an thần, bệnh nhân nên được hướng dẫn chi tiết về việc ra hiệu bằng tay hoặc lắc đầu khi có đau.

Tiến hành quan sát toàn bộ cây khí phế quản như nội soi phế quản thông thường.

Tiến hành BAL, chọc hút xuyên thành khí phế quản, chải phế quản, sinh thiết khối u nội phế quản nếu có chỉ định thì

nên được làm trước khi tiến hành BLB. BLB nên được tiến hành sau cùng do đây là thủ thuật ít gây ho nhất, do vậy giảm được nguy cơ tràn khí màng phổi.

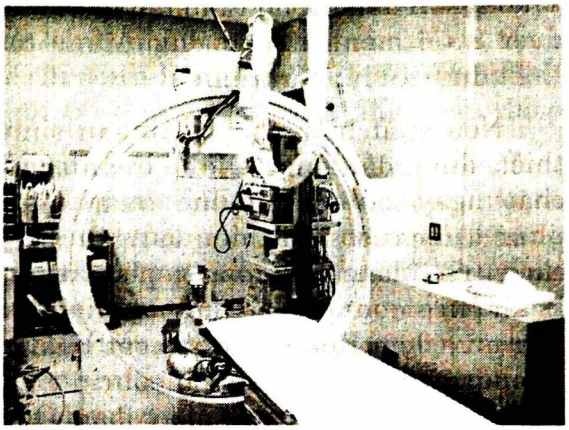

Hình 36: Hệ thống nội soi phế quản dưới hướng dẫn của màn huỳnh quang

Bệnh nhân được đặt trên bàn nội soi phế quản (hoặc dưới màn huỳnh quang). Ống nội soi phế quản được đưa tới nhánh phế quản tận. Tiến hành gây tê nhắc lại. Sau đó ống nội soi phế quản được đặt cố định tại phế quản phân thùy định tiến hành sinh thiết phổi. Đẩy kìm sinh thiết ra xa cho đến khi thấy cảm giác vướng thì rút kìm lại 2cm, sau đó mở miệng kìm, rồi đẩy kìm đến khi vướng thì kẹp kìm, rồi hỏi bệnh nhân có đau không. Nếu đau thì mở kìm và rút trở lại và làm lại thao tác tương tự, nếu không đau, kẹp chặt miệng kìm và thực hiện sinh thiết. Mảnh bệnh phẩm được đưa ngay vào bơm tiêm 50ml chứa dịch natriclorua 0,9%, sau đó tạo áp lực âm để mở lại nhu mô phổi vừa sinh thiết. Sau đó gắp mảnh bệnh phẩm sang lọ cố định bệnh phẩm. Tiến hành sinh thiết tiếp ít nhất lấy thêm 3 - 5 mảnh nữa.

Tiến hành sinh thiết phổi dưới màn huỳnh quang tăng sáng: sau khi ống nội soi phế quản được đặt đúng vào phế quản dưới phân thùy cần sinh thiết phổi, đưa kìm sinh thiết qua ống nội soi cho đến khi nhìn thấy đầu của kìm. Bật màn tăng sáng. Vừa đưa kìm ra xa vừa theo dõi trên màn hình. Khi kìm tiếp cận tổn thương thấy rõ trên hai mặt phẳng, tiến hành

mở kìm, sau đó tiếp cận tới tổn thương và kẹp lại. Hỏi bệnh nhân xem có đau không, nếu không đau thì tiến hành sinh thiết. Nếu bệnh nhân đau, mở kìm lại và rút ra khỏi tổn thương. Tiến hành lại thao tác tương tự cho đến khi sinh thiết được 3 - 6 mảnh tổn thương. Mảnh tổn thương sau khi sinh thiết được xử lý như trên.

Nếu xuất hiện chảy máu sau sinh thiết, dùng đầu ống soi phế quản chèn chặt ngay tại nhánh phế quản dưới phân thùy vừa sinh thiết để ngăn máu chảy tràn sang các nhánh phân thùy khác. Bơm nước đá hoặc epinephrin pha loãng 1/1000. Kết hợp hút ngắt quãng với bơm nước đá hoặc epinephrin pha loãng cho đến khi ngừng chảy máu. Các biện pháp kiểm soát chảy máu khác bao gồm: chèn nhánh phế quản chảy máu bằng bóng, keo sinh học, nội soi phế quản ống cứng để hút máu đọng, dùng ống nội khí quản hai nòng để cô lập bên phế quản chảy máu hoặc tiến hành phẫu thuật.



Hình 37: Mô phỏng sinh thiết phổi qua nội soi phế quản

Sau tiến hành sinh thiết phổi qua nội soi phế quản, nên tiến hành chụp X quang phổi để theo dõi tràn khí màng phổi hoặc ho máu. Nếu nội soi phế quản dưới màn huỳnh quang, trước khi dừng thủ thuật, tiến hành chiếu X quang ở cuối thì thở ra để đánh giá tràn khí màng phổi.

5. NHỮNG VẤN ĐỀ QUAN TÂM KHÁC

5.1. Rối loạn đông máu

Rối loạn đông máu là chống chỉ định tương đối của BLB. Số lượng tiểu cầu thấp là rối loạn thường gặp nhất. Để có thể

tiến hành BLB trên những bệnh nhân này, thông thường cần truyền 6 - 10 khối tiểu cầu trước nội soi phế quản 30 - 40 phút.

Suy giảm chức năng tiểu cầu (số lượng tiểu cầu bình thường) gặp trên những bệnh nhân suy thận cũng làm tăng nguy cơ chảy máu. Nếu chỉ định BLB là bắt buộc trên những bệnh nhân này, trước nội soi phế quản, bệnh nhân cần được dùng deamino - 8D - arginine - vasopressin (DDAVP).

Những trường hợp rối loạn đông máu do thầy thuốc gây ra như các thuốc ức chế ngưng tập tiểu cầu, heparin, thuốc kháng vitamin K cần được điều chỉnh ngay bằng việc dừng những thuốc này. Nếu vẫn tiếp tục phải dùng, cần chuyển sang loại heparin phân tử lượng thấp và sau đó dừng trước khi tiến hành thủ thuật BLB một ngày. Theo dõi chặt chẽ các rối loạn đông máu bằng các xét nghiệm tương ứng.

5.2. Nội soi dưới màn huỳnh quang

Nội soi dưới màn huỳnh quang giúp lấy chính xác bệnh phẩm và tránh nguy cơ tràn khí màng phổi. Sinh thiết phổi qua nội soi phế quản có thể được tiến hành không cần hướng dẫn của màn huỳnh quang trong một số trường hợp sau: tổn thương phổi lan tỏa rộng, hoặc tổn thương phổi khu trú toàn bộ một phân thùy, dễ xác định trên phim X quang, đặc biệt ở thùy đỉnh.

Do những lợi ích của nội soi dưới hướng dẫn của màn huỳnh quang, nếu các cơ sở y tế có điều kiện thì nên ứng dụng kỹ thuật này để cải thiện khả năng chẩn đoán của kỹ thuật BLB và giảm khả năng tai biến.

5.3. Những tổn thương ngoại biên

Những khối mờ, nốt thâm nhiễm ở thùy, dưới phân thùy, dưới dưới phân thùy là những tổn thương không quan sát được qua nội soi phế quản. Những tổn thương này thường có căn nguyên là ung thư biểu mô vảy, ung thư biểu mô tuyến hoặc u

nhú xuất phát từ niêm mạc hoặc thành phế quản, tiểu phế quản. Những tổn thương xuất phát từ những phế quản, tiểu phế quản không nhìn thấy qua nội soi thường có thâm nhiễm đặc phế nang xung quanh, do vậy ít khi gây tràn khí sau sinh thiết.

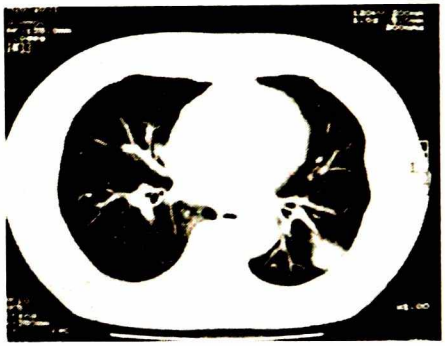

Hình 38: Phim chụp cắt lớp vi tính ngực trước khi tiến hành BLB (u phân thùy 9 phổi trái)

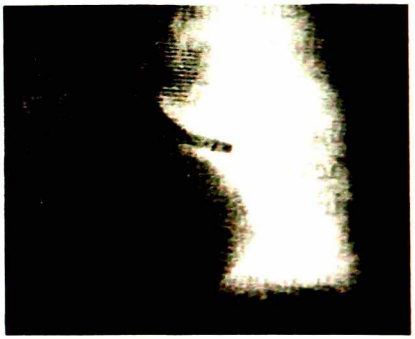

Hình 39: Tiến hành BLB dưới hướng dẫn của màn huỳnh quang

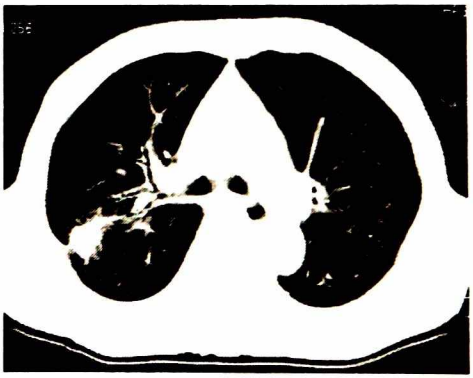

Hình 40. Phim chụp

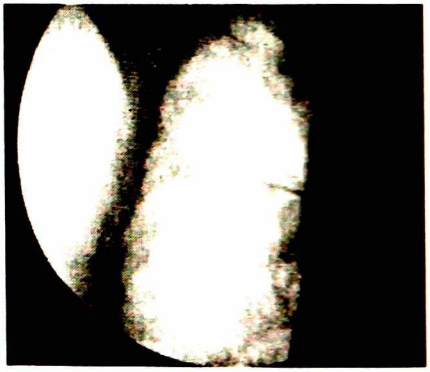

Hình 41. BLB dưới hướng dẫn

5.4. Nội soi phế quản ống cứng

Mặc dù BLB được thực hiện đầu tiên qua nội soi phế quản ống cứng, nhưng hiện không có nhiều các bác sĩ tiến hành thủ thuật này qua nội soi phế quản ống cứng. BLB có thể được

thực hiện an toàn qua nội soi phế quản ống cứng, kỹ thuật tiến hành tương tự như trong nội soi phế quản ống mềm. Kìm sinh thiết qua nội soi phế quản ống cứng cho cảm giác tốt hơn khi tiếp cận nhu mô phổi và khi kìm giật lui để sinh thiết. Tuy nhiên nội soi phế quản ống cứng không tiếp cận được các tổn thương ở thùy trên của phổi. Do những lợi ích của BLB qua nội soi phế quản ống mềm nên hiện nay BLB qua nội soi phế quản ống cứng không còn được thực hiện.

5.5. Kìm sinh thiết

Không có kìm sinh thiết được thiết kế riêng cho BLB. Những kìm sử dụng cho sinh thiết các tổn thương trong lòng phế quản cũng chính là kìm được sử dụng để sinh thiết phổi. Trong số những kìm này, hai loại thường được dùng là kìm hình chén (không có răng) và kìm răng cá sấu (có răng). Trong hai loại kìm trên, kìm có răng cho phép lấy bệnh phẩm tốt hơn.



Hình 42: Kìm sinh thiết hình chén.

Hình 43: Kìm sinh thiết hình răng cá sấu

Bệnh phẩm sinh thiết phổi thường có kích thước nhỏ, do vậy đôi khi gây khó khăn cho chẩn đoán mô bệnh học, việc sử dụng những kìm có kích thước lớn hơn thường cho hiệu quả chẩn đoán tốt hơn, tuy nhiên những kìm quá lớn thường khó

khăn trong việc đưa qua kênh làm việc của ống nội soi phế quản, bên cạnh đó cũng gây khó khăn trong việc mở kìm ở những nhánh tiểu phế quản và tỷ lệ biến chứng (tràn khí màng phổi, ho máu) cũng nhiều hơn.

5.6. Số mảnh sinh thiết

Bên cạnh kích cỡ của kìm sinh thiết, số lượng mảnh sinh thiết cũng ảnh hưởng tới giá trị chẩn đoán. Tuy nhiên, tỷ lệ tràn khí màng phổi tỷ lệ với số mảnh BLB lấy được, do vậy số lượng mảnh sinh thiết tối thiểu mà cho phép có được chẩn đoán xác định là số lượng tốt nhất. Thông thường số lượng mảnh sinh thiết phổi phụ thuộc nhiều yếu tố như: đặc điểm tổn thương phổi, sự sẵn sàng của kỹ thuật cắt lạnh cho phép chẩn đoán nhanh và những kỹ thuật lấy bệnh phẩm khác kết hợp cùng. Nhìn chung nên cố gắng lấy 3 - 4 mảnh khi tiến hành sinh thiết phổi [1],[6],[12].

6. BIẾN CHỨNG CỦA KỸ THUẬT

Những biến chứng nhỏ tương tự như các biến chứng gặp trong nội soi phế quản nói chung. Thông báo dựa trên khảo sát 231 bác sĩ nội soi phế quản ở Anh cho thấy, tỷ lệ biến chứng chung của nội soi phế quản là 0,12% - 2,7% và tỷ lệ tử vong từ 0,04% tăng lên 0,12% khi có tiến hành BLB [17]. Một nghiên cứu khác tiến hành trên 540 bệnh nhân được nội soi phế quản nhận thấy tỷ lệ biến chứng là 0,18% trên những bệnh nhân không tiến hành BLB và 2% ở những bệnh nhân có làm BLB [6].

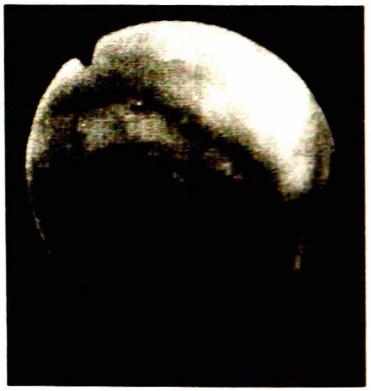

Hình 44. Chảy máu sau BLB

Hai biến chứng chính của BLB là chảy máu và tràn khí màng phổi. Một nghiên cứu gần đây khảo sát trên 5450 bệnh nhân được tiến hành nội soi phế quản với BLB thấy tỷ lệ chảy máu sau BLB (trên 50ml) là 1,2% và tỷ lệ tử vong là 0,24%. Tuy nhiên không khẳng định được những biến chứng này có hoàn toàn do BLB hay không.

Tỷ lệ tràn khí màng phổi sau BLB là 1 - 4%. Nguy cơ tràn khí màng phổi giảm đi khi tiến hành BLB dưới hướng dẫn của màn huỳnh quang, kiểm soát ho tốt và kỹ thuật sinh thiết tốt. Tắc mạch não do khí hiếm gặp nhưng đã được mô tả trên những bệnh nhân tiến hành BLB [1].

TÀI LIỆU THAM KHẢO

1. Chu Thị Hạnh, Phan Thu Phương, Vũ Văn Giáp, Ngô Quý Châu, Ngô Trí Tuấn (2006). *"Sinh thiết xuyên thành phế quản qua nội soi phế quản ống mềm trong chẩn đoán một số bệnh lý ở phổi"*. Tạp chí Y học lâm sàng Bệnh viện Bạch Mai. Số đặc san. 16-20.

2. Trần Văn Ngọc (2005). "Vai trò của soi phế quản ống mềm trong lao phổi AFB âm tính trong đờm". Tạp chí Y học thực hành - Bộ Y tế. 513. 164-168.

3. Đỗ Quyết (2006). *"Hiệu quả kết hợp các kỹ thuật lấy bệnh phẩm qua soi phế quản trong chẩn đoán ung thư phế quản"*. Kỷ yếu các công trình nghiên cứu khoa học Hội nghị nội soi phế quản và lồng ngực toàn quốc lần thứ nhất. 47-54.

4. Hoàng Hồng Thái (2005). "Nghiên cứu hiệu quả của chọc hút kim Wang 319 trong nội soi phế quản chẩn đoán ung thư phế quản tại khoa Hô Hấp Bệnh viện Bạch Mai năm 2002-2003". Tạp chí Y học thực hành – Bộ Y tế. 513. 221-225.

5. Bùi Thương Thương (2005). "Áp dụng các kỹ thuật xâm nhập qua soi phế quản ống mềm để chẩn đoán và điều trị các bệnh phổi - phế quản". Tạp chí Y học thực hành - Bộ Y tế. 513. 145-147.

6. Ahmad M, Livingston DR, Golish J.A, et al (1986). *"The safety of outpatient transbronchial biopsy"*. Chest, 90, 403-405.

7. Arroliga A.C, Mehta A.C, Mathay R.A (1995). *"Lung cancer"*. Textbook of bronchoscopy. William & Wilkins. 169 - 184.

8. Becker H.D (2004). *"Bronchoscopy for airway lesions"*. Flexible bronchoscopy. Black well Science, 2nd edition. 71 - 88.

9. Fein A.M, Feinsilver S.H (1995). *"Nonresolving and slowly resolving pneumonia"*. Textbook of bronchoscopy. William & Wilkins. 286 - 301.

10. Garofano S, Rivera M.P, Stover D.E (1995). *"The NonAIDS immunocompromised host"*. Textbook of bronchoscopy. William & Wilkins. 242 - 263.

11. Izbicki G; Shitrit D; Yarmolovsky A; Bendayan D; Miller G; Fink G; Mazar A; Kramer M.R. (2006). *"Is routine chest radiography after tranbronchial biopsy necessary ? - A prospective study of 350 cases"*. Chest; 129; 1561-1564.

12. King T.E (1995). *"Interstitial lung disease"*. Textbook of bronchoscopy. William & Wilkins. 185 - 220.

13. Niederman M.S, Torres A (1995). *"Pneumonia"*. Textbook of bronchoscopy. William & Wilkins. 221 - 241.

14. Oho K, Amemiya R (1984). *"Pathological bronchoscopic findings"*. Practical fiberoptic bronchoscopy. Igaku - Shoin Ltd. 94 - 147.

15. Oho K, Amemiya R (1984). *"Application of flexible bronchoscopy"*. Practical fiberoptic bronchoscopy. Igaku - Shoin Ltd. 151 - 206.

16. Paone G; Nicastri E; Lucantoni G; Iacono R.D; Battistoni P; D'Angeli A.L; and Galluccio G. (2005). *"Endobronchial ultrasound-driven biopsy in the diagnosis of peripheral lung lesions"*. Chest; 128: 3551-3557.

17. Symson F.G, Arnorl A.G, Purvis A, et al (1986). "Postal survey of bronchoscopic practice by physicians in the United Kingdom". Thorax, 41, 311-317.

RỬA PHẾ QUẢN PHẾ NANG

Rửa phế quản phế nang (BAL) được giới thiệu lần đầu tiên năm 1970 như là một kỹ thuật đặc thù của nội soi phế quản ống mềm. Kỹ thuật dựa trên việc bơm vào và hút ra của dung dịch nước muối sinh lý qua nội soi phế quản, để thu được bệnh phẩm là dung dịch chứa những tế bào và những thành phần không phải tế bào của đường thở nhỏ và phế nang. Qua nhiều thập kỷ, kỹ thuật tỏ ra rất hữu ích trong lâm sàng và nghiên cứu.

1. KỸ THUẬT RỬA PHẾ QUẢN PHẾ NANG VÀ TÍNH AN TOÀN

Kỹ thuật tương đối dễ thực hiện và an toàn do vậy hiện được xem là thủ thuật thường quy khi soi phế quản.

Kỹ thuật không có chỉ định và chống chỉ định tuyệt đối. Chống chỉ định tương đối với kỹ thuật bao gồm:

- Bệnh nhân có giảm oxy máu nặng.
- Tăng CO_2 máu.
- $FEV_1 < 1$ lít.
- Co thắt phế quản nặng.
- Tình trạng huyết động không ổn định.
- Rối loạn nhịp tim nặng, cơn đau thắt ngực không ổn định.
- Rối loạn đông máu không được điều chỉnh.
- Bệnh nhân không hợp tác.

Trước khi tiến hành BAL, nên xác định trước thùy phổi định rửa. Trong trường hợp tổn thương phổi lan tỏa, nên lựa

chọn thùy giữa phổi phải và phân thùy lưỡi phổi trái do lợi ích về giải phẫu cho phép thu được lượng dịch sau rửa lớn nhất. Tuy nhiên trong những trường hợp tổn thương phổi khu trú, cần xác định trước phân thùy phổi để rửa dựa trên phim chụp X quang và cắt lớp vi tính phổi.

Để thu nhận dịch rửa phế quản, thông thường dùng một bộ thu dịch vô trùng được nối giữa ống nội soi phế quản và dây hút. Để tránh nguy cơ nhiễm trùng lan tỏa do việc rửa phế quản phế nang gây ra, nên tiến hành BAL trước khi tiến hành các thủ thuật khác.

Tiến hành rửa phế quản phế nang: ống nội soi phế quản được đưa cho đến khi chèn chặt vào nhánh phế quản của thùy phổi định tiến hành rửa. Tiến hành bơm mỗi lần 50 ml natriclorua 0,9%. Sau khi bơm, tiến hành hút liên tục cho đến khi nhận được lượng dịch nhiều nhất có thể vào bộ thu dịch vô trùng đã được gắn vào ống soi trước đó. Cần lưu ý, việc dùng áp lực hút mạnh, liên tục có thể gây xẹp đường thở ngoại biên do vậy làm giảm lượng dịch hút thu được. Tiếp tục bơm rửa khoảng 3 lần, lượng dịch thu được thường khoảng 100ml. Có thể rửa nhiều lần để thu được lượng dịch lớn hơn.

Chất lượng và thể tích dịch rửa thu được phụ thuộc nhiều yếu tố:

+ Lượng dịch bơm vào.

+ Vị trí rửa.

+ Mức độ chèn chặt của ống soi.

+ Đặc điểm tổn thương phổi của bệnh nhân.

Năm 1999, Hội hô hấp châu Âu đưa ra một số khuyến cáo về kỹ thuật BAL chuẩn [7]

1. Lượng dịch rửa lần đầu lớn (≥ 100ml) để pha loãng bất cứ nhiễm khuẩn nào của phế quản.

2. Số lượng tế bào biểu mô trong BAL nên được dùng như một chỉ điểm của nhiễm trùng hô hấp (> 5% được xem như không có tình trạng nhiễm trùng).

3. Nên tiến hành bơm rửa 4 lần.

4. Nên chọn trước thùy phổi rửa (thường là thùy giữa phổi phải).

Tương tự như các thủ thuật khác tiến hành khi nội soi phế quản, BAL là thủ thuật khá an toàn. Các biến chứng gặp thông thường nhẹ và bao gồm: ho, sốt rét run, biến đổi nhẹ chức năng phổi. Các biến chứng này thường tránh được với việc sử dụng dịch rửa ấm. Các biến chứng nặng cũng có thể xảy ra tùy thuộc vào từng bệnh nhân như: co thắt phế quản nặng xảy ra ở những bệnh nhân nhậy cảm.

2. NHỮNG GIÁ TRỊ BÌNH THƯỜNG CỦA DỊCH BAL

Có sự biến đổi lớn về số lượng tế bào trong dịch BAL ở người khỏe mạnh đặc biệt giữa những người có và không hút thuốc. Trung bình ở người khỏe mạnh, tiến hành rửa 100ml sẽ thu được 40 - 60ml, lượng tế bào trong khoảng 4 - 23 x 10^6. Ở người khỏe mạnh, hầu hết các tế bào (> 90%) là đại thực bào, bạch cầu lympho: 3 - 15%; bạch cầu đa nhân trung tính: 3%, các loại tế bào khác nhìn chung < 1 - 2% bao gồm bạch cầu ái toan, ái kiềm và tương bào.

Năm 1990, ban nghiên cứu BAL [7] đã đưa ra bảng các thông số bình thường của dịch BAL, trong đó nhấn mạnh: không có sự khác biệt về số lượng tế bào liên quan tới tuổi, giới, chủng tộc, tuy nhiên số lượng tế bào trong dịch rửa phế quản ở người hút thuốc nhiều gấp 3 lần người không hút thuốc. Số lượng đại thực bào, bạch cầu đa nhân gặp nhiều hơn.

3. XÁC ĐỊNH SỐ LƯỢNG CÁC TẾ BÀO BIỂU MÔ VÀ LƯỢNG PROTEIN TRONG BAL

Đánh giá đường thở xa và phế nang dựa vào việc thu thập dịch bề mặt tế bào biểu mô đường thở. Những biện pháp nhằm

đánh giá chính xác số lượng tế bào và các thành phần khác trong dịch phủ bề mặt tế bào biểu mô đường thở hiện đang được nghiên cứu, các biện pháp này dựa trên việc pha loãng một số các chất đánh dấu hoặc chất sinh hóa bình thường không có trong dịch phế quản vào dịch rửa, sau đó tiến hành bơm rửa bình thường. Sau rửa, tiến hành định lượng những chất này trong dịch rửa thu được cho phép đánh giá chính xác độ pha loãng của dịch rửa thu được.

4. ÁP DỤNG LÂM SÀNG

4.1. Bệnh phổi kẽ (ILD)

Bệnh phổi kẽ gây ra bởi rất nhiều các rối loạn với khoảng 200 nguyên nhân đã được biết. Bệnh được đặc trưng bởi viêm và xơ hóa nhu mô phổi và đường thở nhỏ. Trong ILD, tình trạng viêm phế nang mạn tính gây tái cấu trúc và sẹo hóa phổi. Với vai trò chẩn đoán, BAL tỏ ra là biện pháp hữu ích, bên cạnh đó, BAL góp thêm thông tin trong chẩn đoán phân biệt các bệnh lý khác, cung cấp những biểu hiện chính xác của tình trạng viêm phế nang khi so sánh với sinh thiết phổi, ngoài ra, BAL còn hữu ích trong việc theo dõi sự biến đổi của tình trạng viêm đáp ứng với điều trị. Riêng từng thông số trong BAL có độ nhạy và độ đặc hiệu trong chẩn đoán thấp, tuy nhiên nếu dựa vào sự kết hợp của nhiều yếu tố khác nhau như số lượng tế bào, tỷ lệ % giữa các tế bào... có thể cho phép chẩn đoán chính xác được tới 95% số các bệnh nhân, thậm chí có thể xem BAL có vai trò sàng lọc chẩn đoán với ILD.

4.2. Sarcoidosis

Sarcoidosis phổi là bệnh có tiến triển mạn tính không rõ nguyên nhân với các biểu hiện lâm sàng thay đổi, bệnh đặc trưng bởi tổn thương giải phẫu bệnh là u hạt không bã đậu. Mặc dù những yếu tố ảnh hưởng tới bệnh sarcoidosis còn nhiều bí ẩn, tuy nhiên những bất thường miễn dịch của bệnh đều đã

được xác định rõ. Nghiên cứu BAL ở người cho thấy sự xuất hiện và chiếm ưu thế của các tế bào lympho T hoạt hóa, hầu hết là T CD4 và các đại thực bào ở những vị trí viêm. Kết quả phân tích dịch rửa phế quản phế nang giúp khẳng định chẩn đoán, tỷ lệ T CD4/CD8 ≥ 4:1 cho phép chẩn đoán dương tính ở 94% số trường hợp; ngược lại, tỷ lệ T CD4/CD8 < 1:1 cho phép loại trừ chẩn đoán 100%. Hơn thế, khi sử dụng kết hợp với kết quả sinh thiết phổi xuyên thành phế quản, chọc hút xuyên thành phế quản và tỷ lệ CD4/CD8 trong BAL giúp nâng cao độ nhậy của chẩn đoán sarcoidosis rất rõ đặc biệt khi phân biệt sarcoidosis với các bệnh lý khác như viêm phổi tăng cảm trong đó tỷ lệ CD4/CD8 thường giảm (< 1:1). Mặc dù BAL có giá trị trong chẩn đoán sarcoidosis, tuy nhiên để chẩn đoán chắc chắn sarcoidosis phải dựa vào việc tìm thấy u hạt trong nhu mô phổi.

4.3. Xơ phổi nguyên phát

Xơ phổi nguyên phát (IPF) hoặc viêm xơ phế nang không rõ nguyên nhân là bệnh làm giảm và đe dọa nghiêm trọng sự sống, bệnh được đặc trưng bởi ho, khó thở, nghe thấy ran nổ ở thì hít vào. X quang phổi thấy tổn thương phổi kẽ cả hai bên. Mô bệnh học thấy hình ảnh những vùng tổn thương viêm và xơ hóa ở nhiều mức độ khác nhau. Mô bệnh học: tình trạng xơ phổi tồn tại cùng viêm phổi kẽ. Một số dạng của viêm phổi kẽ nguyên phát hiện nay được xem khác biệt với IPF bao gồm viêm phổi kẽ bong vảy (desquamative interstitial pneumonia), viêm phổi kẽ không đặc hiệu, bệnh phổi kẽ liên quan viêm tiểu phế quản hô hấp (respiratory bronchiolitis-associated interstitial lung disease), viêm phổi kẽ cấp tính và viêm phổi tổ chức hóa tắc nghẽn tiểu phế quản. Sự tương phản này cho thấy sự khác biệt trong tiên lượng và điều trị. Nhìn chung, thời gian sống thêm trung bình của bệnh nhân có IPF < 4 năm. Các điều trị bao gồm: corticoid, thuốc gây độc tế bào, và các tác nhân chống tăng sinh xơ, tuy nhiên tất cả đều có kết quả hạn chế.

Trong phần lớn các trường hợp bệnh phổi kẽ, BAL rất có giá trị trong chẩn đoán loại trừ đặc biệt các trường hợp nhiễm khuẩn. Tuy nhiên, việc phân tích dịch rửa phế quản cũng cho phép mô tả một số bệnh lý phổi kẽ chẳng hạn tăng bạch cầu đa nhân trung tính gặp trong viêm phổi kẽ thông thường, tuy nhiên trong viêm phổi kẽ không đặc hiệu nguyên phát lại có tăng đồng thời cả bạch cầu đa nhân trung tính và bạch cầu lympho. Những bệnh nhân có tăng bạch cầu lympho trong BAL thường có đáp ứng tốt với điều trị corticosteroid trong khi tăng bạch cầu ái toan lại dự báo một đáp ứng kém với điều trị steroid.

4.4. Viêm phổi tăng cảm

Viêm phổi tăng cảm xuất hiện khi tiếp xúc thường xuyên với các kháng nguyên hữu cơ. Bệnh phổi mô hạt cũng được biết là viêm phế nang dị ứng ngoại sinh. Trong môi trường sống, thường xuyên có nhiều những kháng nguyên có thể gây bệnh lý phổi. Trên lâm sàng, biểu hiện bệnh có thể cấp tính hoặc mạn tính (thường gặp hơn). Những trường hợp cấp tính thường có biểu hiện khó thở, ho, sốt, rét run, các triệu chứng thường xuất hiện trong vòng vài giờ sau tiếp xúc với dị nguyên. Khám phổi thấy ran nổ, chụp X quang phổi thấy hình ảnh thâm nhiễm phế nang. Những trường hợp bệnh mạn tính thường biểu hiện với khó thở tiến triển chậm, ho kéo dài, mệt mỏi. X quang phổi nhìn chung không có biểu hiện bệnh điển hình, phim chụp cắt lớp vi tính phổi thấy hình ảnh tổn thương dạng nốt nhỏ rải rác và hình ảnh kính mờ. Ở cả hai trường hợp bệnh lý cấp và mạn tính đều có biểu hiện rối loạn thông khí hỗn hợp.

Do biểu hiện lâm sàng không điển hình nên việc chẩn đoán thường dựa vào khai thác lâm sàng tỷ mỉ, tiền sử tiếp xúc với các yếu tố nguy cơ và kinh nghiệm lâm sàng để chẩn đoán. BAL hữu ích trong chẩn đoán phân biệt một số nguyên nhân khác có biểu hiện lâm sàng và X quang tương tự như sarcoidosis (tỷ lệ CD4/CD8 < 1:1). Tuy nhiên, sự tăng bạch cầu

lympho trong BAL lại không hữu ích trong chẩn đoán và tiên lượng IPF ở giai đoạn hoạt động. Sự tăng bạch cầu đa nhân trung tính và đại thực bào trong BAL thường có liên quan với tình trạng tiếp xúc gần đây với các dị nguyên và thường có triệu chứng lâm sàng.

4.5. Viêm phổi tổ chức hóa tắc nghẽn tiểu phế quản (BOOP)

BOOP là tình trạng rối loạn tiểu phế quản đặc trưng bởi sự tăng sinh hạt gây tắc nghẽn lòng phế quản và lan tới đường thở nhỏ. Bệnh thường nguyên phát, tuy nhiên có thể thứ phát sau các nguyên nhân như: do thuốc, sau nhiễm khuẩn phổi, xạ trị và bệnh tổ chức liên kết. Trên lâm sàng, bệnh biểu hiện với ho kéo dài, khám phổi thấy ran ẩm, nổ ở đáy phổi. X quang phổi có hình ảnh thâm nhiễm phế nang thùy dưới phổi cả hai bên và hình ảnh kính mờ đặc biệt thấy rõ trên phim chụp cắt lớp vi tính phổi. Lưu ý, có hai dạng của BOOP: BOOP tiến triển nhanh và BOOP với tổn thương nốt tập trung và biểu hiện lâm sàng điển hình. Không giống IPF, hầu hết các bệnh nhân BOOP thường có đáp ứng tốt với điều trị corticosteroid.

Chẩn đoán xác định BOOP dựa chủ yếu vào sinh thiết phổi. Tuy nhiên, trước khi tiến hành sinh thiết phổi, BAL có thể hữu ích trong việc loại trừ chẩn đoán một số trường hợp. Tăng phosphatase kiềm trong BAL gặp ở những người khỏe mạnh không hút thuốc hoặc bệnh nhân sarcoidosis. Tăng tỷ lệ bạch cầu lympho, bạch cầu đa nhân trung tính và bạch cầu ái toan, giảm tỷ lệ đại thực bào, tỷ lệ CD4/CD8 là biểu hiện của BOOP thứ phát sau xạ trị. So sánh BAL giữa BOOP và IPF: giảm tương đối tỷ lệ CD4/CD8 và số lượng bạch cầu đa nhân trung tính thấp gặp trong BAL của BOOP.

4.6. Bệnh phổi nghề nghiệp

Bệnh phổi nghề nghiệp là tình trạng viêm và xơ hóa phổi do sự tiếp xúc với các bụi gây xơ (như asbestos hoặc silica) với sự tích lũy những phần tử vô cơ trong nhu mô phổi. Tình trạng

gây độc tế bào do bụi được xem là nền tảng cho cơ chế bệnh sinh của bệnh phổi nghề nghiệp do các tác nhân bụi vô cơ. BAL góp phần đánh giá trực tiếp cơ chế tế bào của tình trạng viêm phế nang gây ra do sợi xơ. Bên cạnh đó, nghiên cứu BAL cho phép hiểu biết thêm về tiến triển của bệnh, cơ chế sinh bệnh và tiến triển đến xơ phổi.

4.6.1. Asbestosis

Amiant là đơn chất, tồn tại trong tự nhiên cùng họ magnesium silicates. Mặc dù tất cả các loại amiant đều gây tổn thương phổi, tuy nhiên mức độ gây xơ phổi và ung thư ở các nhóm có khác nhau, trong đó amosite và crocidolite có độc tính lớn nhất. Chrysotile là sợi có độc tính thấp nhất. Cơ chế tế bào của gây độc, xơ hóa nhu mô phổi và loạn sản chưa được hiểu rõ. Nghiên cứu BAL ở những người nhiễm amiant nhận thấy tình trạng viêm phế nang do amiant với sự xuất hiện các tế bào viêm đơn nhân, bạch cầu đa nhân trung tính, bạch cầu ái toan. Sự xuất hiện tình trạng viêm phế nang hoạt động báo hiệu tiến triển xơ hóa phổi mô kẽ và biến đổi chức năng thông khí.

Phân tích những thành phần tế bào của BAL trên người và động vật nhiễm amiant cho thấy tăng từ nhẹ tới vừa về cả số lượng và tỷ lệ % bạch cầu đa nhân trung tính, bạch cầu ái toan. Do vậy BAL hữu ích trong dự báo sự xuất hiện asbestosis và biến đổi chức năng phổi ở những công nhân có tiếp xúc amiant.

4.6.2. Silicosis

Tương tự như asbestosis, BAL rất hữu ích trong tìm hiểu cơ chế bệnh sinh của silicosis. Bệnh xảy ra do hậu quả của tiếp xúc thường xuyên với số lượng lớn của tinh thể silicate trong thạch anh, cristobalite hoặc tridymite. Bệnh liên quan tới một số nghề nghiệp bao gồm: khai thác mỏ, cắt đá, đúc kim loại, phun cát, làm gốm, sản xuất sơn. Mặc dù tỷ lệ bệnh có xu hướng giảm dần trong 50 năm trở lại đây, tuy nhiên silicosis

vẫn là một trong những bệnh nghề nghiệp đáng được lưu tâm hiện nay.

Bệnh phổi kẽ do silica có biểu hiện rất thay đổi từ không có triệu chứng lâm sàng với tổn thương dạng lưới nốt trên X. quang tới những trường hợp có biểu hiện xơ hóa phổi ồ ạt với tổn thương dạng nốt thành đám lớn gây suy hô hấp thậm chí có thể tử vong. Mặc dù hoạt hóa đại thực bào phế nang là cơ chế trung tâm của bệnh, tuy nhiên cơ chế giải thích sự thay đổi trong đáp ứng của các bệnh nhân khác nhau chưa được hiểu rõ. Silicosis là bệnh tiến triển kéo dài liên quan tới sự thay đổi trong đáp ứng miễn dịch không đặc hiệu bao gồm sự tăng các immunoglobulin huyết thanh, kháng thể kháng nhân, yếu tố dạng thấp.

Phát hiện silica trong BAL là bằng chứng quan trọng ghi nhận sự tiếp xúc silica, tuy nhiên giá trị lâm sàng của BAL trong bệnh phổi liên quan silica còn hạn chế. Sự phát hiện đại thực bào phế nang chứa đầy bụi được thực hiện nhờ kính hiển vi ánh sáng phân cực hoặc kính hiển vi điện tử, tuy nhiên không phân biệt được tiếp xúc hiện nay hoặc trong quá khứ. BAL của những bệnh nhân silicosis có tăng tỷ lệ % bạch cầu lympho và các immunoglobulin, tuy nhiên không đặc hiệu và không phân biệt được với những bệnh lý khác.

TÀI LIỆU THAM KHẢO

1. Mai Xuân Khẩn (2006). *"Một số dấu hiệu nội soi phế quản và đặc điểm tế bào dịch rửa phế quản của bệnh phổi tắc nghẽn mạn tính"*. Kỷ yếu các công trình nghiên cứu khoa học Hội nghị nội soi phế quản và lồng ngực toàn quốc lần thứ nhất. 40-46.
2. Trần Văn Ngọc (2005). "Vai trò của soi phế quản ống mềm trong lao phổi AFB âm tính trong đờm". Tạp chí Y học thực hành - Bộ Y tế. 513. 164-168.

3. Tăng Bá Nhâm, Đỗ Quyết (2006). *"Hiệu quả của rửa phế quản phế nang trong chẩn đoán ung thư phế quản"*. Kỷ yếu các công trình nghiên cứu khoa học Hội nghị nội soi phế quản và lồng ngực toàn quốc lần thứ nhất. 55-59.

4. Nguyễn Đình Tiến, Tống Hiếu Tâm, Nguyễn Đạo Tiến, Phan Thanh Chương (2006). *"Giá trị của nội soi phế quản ống mềm và một số xét nghiệm liên quan trong chẩn đoán lao phổi AFB âm tính"*. Kỷ yếu các công trình nghiên cứu khoa học Hội nghị nội soi phế quản và lồng ngực toàn quốc lần thứ nhất. 66-71.

5. Tạ Bá Thắng, Đồng Khắc Hưng, Tống Duy Huấn (2006). *"Nghiên cứu hình ảnh nội soi và thay đổi thành phần tế bào dịch rửa phế quản ở bệnh nhân hen phế quản sau đợt bùng phát"*. Kỷ yếu các công trình nghiên cứu khoa học Hội nghị nội soi phế quản và lồng ngực toàn quốc lần thứ nhất. 78-81.

6. Garofano S, Rivera M.P, Stover D.E (1995). *"The NonAIDS immunocompromised host"*. Textbook of bronchoscopy. William & Wilkins. 242 - 263.

7. Haslam P.L, Baughman R.P (1999). "Report of ERS task force: guidelines for measurement of acellular components and standadization of BAL". Eur Respir J. 14, 245-248.

8. Jacobson J.R, Garcia J.G.N (2004). *"Bronchoalveolar lavage"*. Flexible bronchoscopy. Black well Science, 2nd edition. 103 - 116.

9. King T.E (1995). *"Interstitial lung disease"*. Textbook of bronchoscopy. William & Wilkins. 185 - 220.

10. Niederman M.S, Torres A (1995). *"Pneumonia"*. Textbook of bronchoscopy. William & Wilkins. 221 - 241.

11. Oho K, Amemiya R (1984). *"Bronchoscopic diagnosis"*. Practical fiberoptic bronchoscopy. Igaku - Shoin Ltd. 68 - 92.

KỸ THUẬT SINH THIẾT HÚT BẰNG KIM XUYÊN THÀNH KHÍ PHẾ QUẢN

Sinh thiết hút bằng kim xuyên thành khí phế quản (STHBKXTPQ) là kỹ thuật sử dụng kim nhỏ chọc xuyên thành khí, phế quản qua nội soi. Hiện đây là kỹ thuật tốt giúp lấy bệnh phẩm là các khối u, hạch trong trung thất.

STHBKXTPQ được bác sĩ Eduardo Schieppati đề cập lần đầu tiên năm 1949 tại hội nghị nội soi phế quản, thực quản của Argentina. Tác giả sử dụng kim chọc hút bằng thép, kích thước 1mm, qua ống soi cứng để chọc xuyên thành khí phế quản qua carina lấy bệnh phẩm giúp chẩn đoán ung thư phế quản và thực quản. Schieppati E cho rằng, kỹ thuật ít có tai biến nguy hiểm.

Năm 1970, Ikeda S giới thiệu ống nội soi phế quản mềm. Sau đó, tác giả Ko-Pen Wang (bệnh viện John Hopkins, Baltimore) đã giới thiệu và sử dụng kim chọc xuyên thành khí phế quản sử dụng qua nội soi phế quản ống mềm [8]. Hiện nay STHBKXTPQ trở thành kỹ thuật được tiến hành thường quy ở hầu hết các trung tâm nội soi phế quản.

1. MỤC ĐÍCH

Lấy được bệnh phẩm của các tổn thương nằm trong trung thất: dưới carina hoặc sát phế quản gốc.

2. KIM SỬ DỤNG CHO CHỌC HÚT XUYÊN THÀNH KHÍ PHẾ QUẢN

Kim Shieppati sử dụng chọc hút qua nội soi phế quản ống cứng. Đây là kim sử dụng đầu tiên.

Kim Vim Biegeleisen và kim Vim Silverman: được Fox và Bridgeman cải tiến từ kim Shieppati. Kim cũng được sử dụng qua nội soi phế quản ống cứng.

Năm 1978, Wang và cộng sự, cải tiến kim tiêm xơ trong giãn vỡ tĩnh mạch thực quản thành kim chọc hút xuyên thành khí phế quản qua nội soi phế quản.

Kim Wang nguyên bản được sử dụng để chẩn đoán các tổn thương ở trung tâm và ngoại biên, kim có 3 loại IA, IIA, IIIA. Sau đó kim được cải tiến thành 3 loại IB, IIB, IIIB với đặc tính an toàn hơn cho ống nội soi phế quản mềm và có thể được sử dụng rộng rãi hơn trong chẩn đoán.

Cấu tạo của kim Wang

Kim được cấu tạo bởi một dây catheter trắng đục dài 120cm với nòng dẫn bằng thép, đầu tận cùng vát, dài 1,3 cm, cỡ 20 gauge. Để bảo vệ ống nội soi, bên ngoài kim Wang được bọc bởi vỏ kim loại hình xoắn, với vỏ kim loại này giúp làm gia tăng độ cứng của kim khi chọc hút xuyên thành khí phế quản.

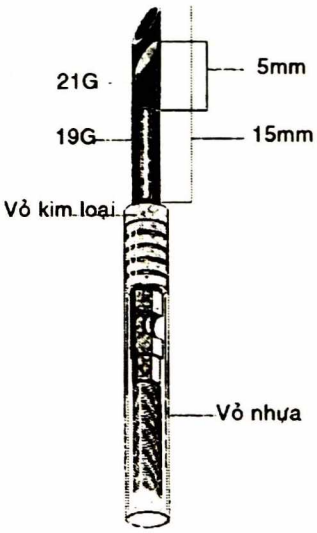

Hình 45. Cấu tạo đầu kim Wang

Kim IB: lòng rộng, cứng, cho phép hút bệnh phẩm tốt, tuy nhiên khó tiếp cận thùy đỉnh.

Kim IIB: cấu tạo bởi cấu trúc lõi kép, sau khi đã chọc hút tổn thương trung tâm, rút lớp cấu trúc thứ nhất ra, kim trở nên mềm hơn, do đó có thể tiếp cận được thùy đỉnh của phổi. Tuy nhiên, do cấu trúc lõi kép, đường kính lòng hút nhỏ hơn, khả năng hút bệnh phẩm kém hơn kim IB.

Kim IIIB: cấu trúc 2 trocar nhỏ lồng vào nhau, cho phép chọc xuyên thành phế quản và tránh được nhiễm khuẩn hoặc tắc khi chọc.

3. KỸ THUẬT TIẾN HÀNH

– Kỹ thuật STHBKXTPQ lấy bệnh phẩm làm xét nghiệm tế bào và mô bệnh học về cơ bản là giống nhau với sự khác biệt nhỏ phụ thuộc vào kim chọc và vị trí lấy bệnh phẩm.

– Tiến hành soi phế quản thường quy, lựa chọn vị trí chọc kim Wang.

– Người phụ chuẩn bị kim Wang. Phải chắc chắn phần kim chọc đã nằm trong vỏ kim Wang.

– Người soi phế quản kiểm tra lại kim Wang.

– Thao tác sử dụng kim Wang của người phụ soi.

– Hoạt động của kim Wang.

– Sau đó phải chắc chắn đã cố định phần kim chọc nằm trong vỏ kim loại của kim Wang. Không có sự nhô ra của đầu kim chọc.

– Khi đã đảm bảo chắc chắn như vậy, giữ nguyên trạng thái kim Wang.

– Đưa kim Wang qua kênh làm việc của ống nội soi phế quản. Khi đã chắc chắn nhìn rõ đầu kim Wang mới đẩy phần kim chọc của kim Wang ra ngoài và tiếp cận vị trí chọc hút xuyên thành khí phế quản.

– Trong khi đẩy kim Wang trong kênh làm việc của ống nội soi phế quản, cần đẩy nhẹ nhàng. Khi thấy vướng cản lập tức dừng lại và rút kim Wang ra ngoài kiểm tra lại.

Các phương pháp chọc kim xuyên thành phế quản

3.1. Phương pháp chọc nhanh (jabbing method) (hình A)

Kim chọc hút được chọc mạnh qua khoảng gian sụn với động tác nhanh, dứt khoát trong khi người phụ giữ cố định ống soi ở mũi hay miệng.

3.2. Phương pháp cưỡi lưng (piggyback) (hình B)

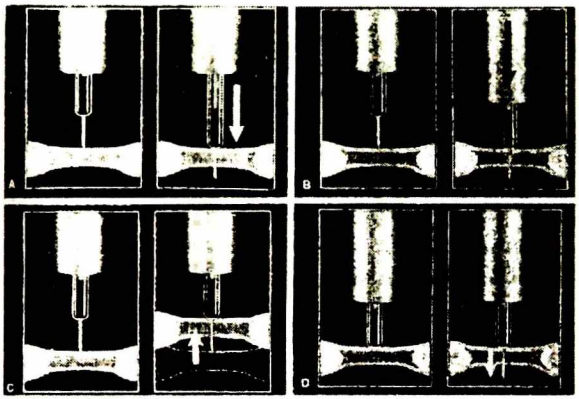

Hình 46: Mô tả các phương pháp chọc kim

Khi kim chọc hút ở vị trí khóa, catheter được cố định trực diện và tiếp cận sát điểm chọc. Cố định kim để tránh bị đẩy ra khi tiếp cận tổn thương. Sau đó ống soi và kim Wang tạo thành một khối, rồi được đẩy mạnh về phía trước cho đến khi toàn bộ kim chọc hút đã xuyên thủng thành của khí phế quản.

3.3. Phương pháp ho (hình C)

Kim Wang được áp sát khe liên sụn khí phế quản, cố định chắc, sau đó yêu cầu bệnh nhân ho mạnh, khi đó kim chọc hút xuyên qua thành khí phế quản vào tổn thương.

3.4. Phương pháp tỳ đầu kim vào thành khí phế quản (hub-against-the-wall method) (hình D)

Rút kim chọc vào trong lòng kim Wang, sau đó tỳ đầu kim Wang vào bề mặt vị trí chọc và cố định chắc, đẩy kim chọc ra xuyên qua thành khí phế quản để vào tổn thương.

Trong khi chọc, nếu kim chọc vào vòng sụn sẽ có cảm giác sức cản tăng lên, khi đó phải điều chỉnh kim chọc để tránh vòng sụn.

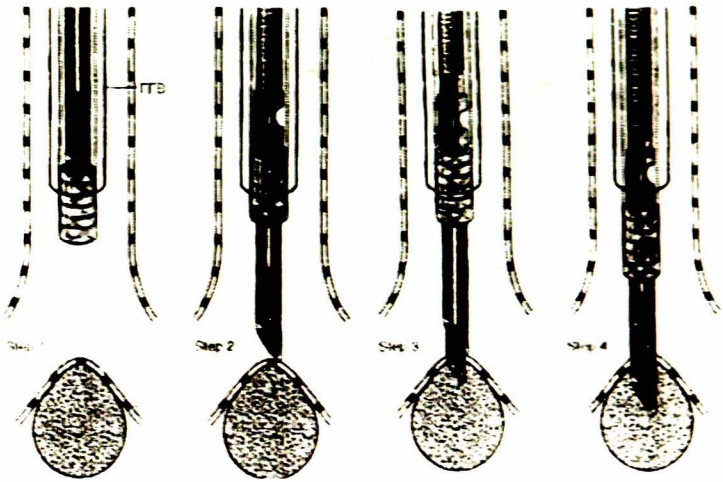

Hình 47: Trình tự chọc kim Wang vào tổn thương

Kỹ thuật này còn được sử dụng để sinh thiết hạch to tại cửa sổ chủ - phổi. Kim chọc thẳng góc với thành phế quản, khi đó sẽ đi vào giữa động mạch chủ và động mạch phổi.

Sau khi chọc kim vào tổn thương, nối đầu ngoài kim Wang với bộ phận hút áp lực âm, sau đó hút mạnh để đưa tổ chức tổn thương vào lòng kim Wang. Kim sau đó được rút ra. Bệnh phẩm được phết lam hoặc gửi xét nghiệm mô học.

Kỹ thuật được tiến hành liên tiếp 2 – 3 lần.

Khi tiến hành STHBKXTPQ cho những tổn thương dạng nốt, khối ở ngoại vi cần được tiến hành dưới hướng dẫn của màn huỳnh quang. Kim chọc được cố định chắc trong kim Wang, sau đó kim Wang được đưa tiếp cận tổn thương dưới hướng dẫn của màn huỳnh quang. Khi đã tiếp cận tổn thương, đẩy kim chọc ra ngoài và chọc vào tổn thương. Cần lưu ý, đầu kim chọc dài 15mm. Khi chọc vào tổn thương cần thấy rõ hình ảnh đầu kim nằm trong tổn thương trên hai mặt phẳng (quay

bóng chiếu huỳnh quang). Khi đã chắc chắn đầu kim nằm trong tổn thương, tiến hành hút áp lực âm mạnh, sau đó dừng hút, ống nội soi phế quản được rút bớt ra ngoài. Bệnh phẩm được phết lam, những mảnh thu được đưa ngay vào dung dịch cố định bệnh phẩm dùng cho xét nghiệm mô bệnh học.

4. LIÊN QUAN GIẢI PHẪU

Sự thành công của kỹ thuật STHBKXTPQ phụ thuộc:

+ Sự thành thạo trong thao tác của thủ thuật viên.

+ Chuẩn bị bệnh phẩm làm xét nghiệm.

+ Hiểu biết về các liên quan giải phẫu của cây khí phế quản với các thành phần trong trung thất, các cấu trúc mạch máu.

Để giúp cho người soi phế quản xác định được vị trí các thành phần khi soi phế quản, dựa trên phim chụp X quang phổi và phim cắt lớp vi tính, chia ra 4 mức độ như sau:

1. Cựa khí quản.

2. PQ thuỳ trên phải.

3. PQ thuỳ giữa.

4. Cựa PQ thuỳ trên trái.

Bốn mức độ này tương ứng với 11 vị trí hạch khá an toàn cho chọc hút, những vị trí này thông thường tương ứng với các di căn hạch trong những bệnh lý ác tính. Cần phải lưu ý rằng 11 vị trí này rất dễ dàng xác định qua nội soi phế quản, tuy nhiên không bao gồm một số vị trí hạch do ung thư thường gặp (theo hiệp hội ung thư Mỹ), các vị trí này bao gồm: hạch ở dưới động mạch chủ vị trí số 5, Hạch cạnh ĐM chủ vị trí số 6, Hạch cạnh thực quản, vị trí số 8 và hạch dây chằng phổi, vị trí số 9. Đối với những trường hợp này kỹ thuật STHBKXTPQ không được khuyến cáo sử dụng lấy bệnh phẩm do có nguy cơ chọc vào động mạch chủ, động mạch phổi.

11 vị trí này đã được mô tả qua phim cắt lớp vi tính ngực hoặc qua hình ảnh soi phế quản. Trên phim cắt lớp vi tính ngực cựa phế quản gốc được xác định bởi sự thay đổi hình dạng của khí quản có hình tam giác hoặc hình oval.

Ở cấp độ cựa phế quản, có 6 vị trí được xác định, bao gồm: (1) cựa PQ phía trước, (2) cựa PQ phía sau, (3) cạnh khí quản phải, (4) cạnh khí quản trái hoặc cửa sổ chủ phổi, (5) phế quản gốc phải, (6) phế quản gốc trái.

Bảng 1: Vị trí STHBKXTPQ với hạch trung thất xác định qua nội soi phế quản

1.	Trước carina	Khoang liên sụn thứ nhất hoặc thứ 2 từ dưới lên. Vị trí 12-1h
2.	Sau carina	Vị trí ngay sau carina. Vị trí 5-6h
3.	Cạnh khí quản phải	Khoang liên sụn 2-4 từ dưới lên. Vị trí 1-2h
4.	Cạnh khí quản trái (cửa sổ chủ phổi)	Khoang liên sụn thứ nhất hoặc thứ 2 từ dưới lên. Vị trí 9h
5.	Phế quản gốc phải	Khoang liên sụn thứ nhất hoặc 2 của phế quản gốc phải. Vị trí 12h
6.	Phế quản gốc trái	Khoang liên sụn thứ nhất hoặc 2 của phế quản gốc trái. Vị trí 12h
7.	Rốn phổi trên phải	Phía trước cựa phế quản thùy trên phải
8.	Dưới carina	Giữa thành phế quản gốc phải, vị trí 9h, gần lỗ phế quản thùy trên phải
9.	Rốn phổi dưới phải	Thành trước bên phế quản trung gian, vị trí 3h và 12h gần lỗ phế quản thuỳ giữa phải
10.	Cạnh cựa phế quản thuỳ giữa	Thành phế quản trung gian, vị trí 9h, gần lỗ đổ vào phế quản thùy giữa
11.	Rốn phổi trái	Thành bên của phế quản thùy dưới trái, vị trí 9h

1. Hạch trước carina.
2. Hạch sau carina.
3. Hạch cạnh khí quản phải.
4. Hạch cạnh khí quản trái.
5. Hạch phế quản gốc phải.
6. Hạch phế quản gốc trái.
7. Hạch rốn phổi trên phải.
8. Hạch dưới carina.
9. Rốn phổi dưới phải.
10. Hạch cạnh cựa phế quản thuỳ giữa phải
11. Hạch rốn phổi trái.

Hình 48: Vị trí STHBKXTPQ xác định qua nội soi phế quản

Bảng 2: Vị trí hạch trung thất và rốn phổi để làm STHBKXTPQ xác định qua cắt lớp vi tính ngực

1.	Trước carina	Trước và giữa phế quản gốc phải và trái
2.	Sau carina	Sau và giữa phế quản gốc phải và trái, hoặc ngay sau phế quản gốc phải
3.	Cạnh khí quản phải	Sau tĩnh mạch chủ trên, liên quan phía trước bên với đoạn dưới khí quản gần cung azygous
4.	Cạnh khí quản trái (cửa sổ chủ phổi)	Cạnh khí quản, gần góc khí phế quản, dưới cung động mạch chủ và ngay trên động mạch phổi trái
5.	Phế quản gốc phải	Trước phế quản gốc phải
6.	Phế quản gốc trái	Trước phế quản gốc trái
7.	Rốn phổi trên phải	Trước và giữa phế quản thùy trên phải và phế quản trung gian
8.	Dưới carina	Giữa phế quản gốc phải và trái. Ngay cạnh hoặc gần phế quản thùy trên phải
9.	Rốn phổi dưới phải	Cạnh hoặc trước phế quản trung gian, ngay cạnh hoặc gần chỗ phế quản giữa phải
10.	Cạnh cựa phế quản thuỳ giữa	Giữa phế quản trung gian phải và phế quản gốc, ngay cạnh hoặc gần chỗ phế quản giữa phải
	Rốn phổi trái	Giữa phế quản thùy trên trái và dưới trái

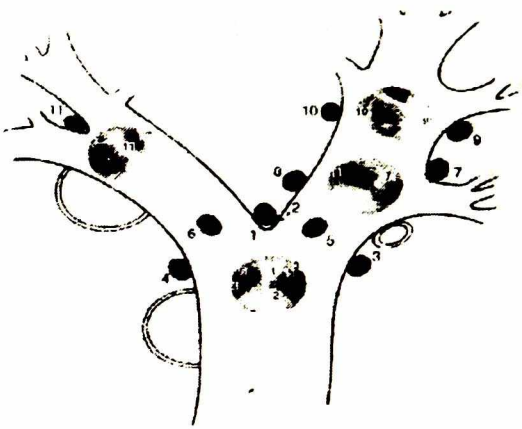

1. Hạch trước carina.
2. Hạch sau carina.
3. Hạch cạnh khí quản phải.
4. Hạch cạnh khí quản trái.
5. Hạch phế quản gốc phải.
6. Hạch phế quản gốc trái.
7. Hạch rốn phổi trên phải.
8. Hạch dưới carina.
9. Rốn phổi dưới phải.
10. Hạch cạnh cựa phế quản thuỳ giữa phải
11. Hạch rốn phổi trái.

Hình 49: Vị trí STHBKXTPQ xác định qua cắt lớp vi tính

5. CHỈ ĐỊNH CỦA STHBKXTPQ

5.1. Các tổn thương trong lòng phế quản

STHBKXTPQ hữu ích trong chẩn đoán các tổn thương:

- Khối lồi trong lòng PQ.
- Tổn thương hoại tử hoặc tổn thương dưới niêm mạc.

Những tổn thương nêu trên có xu hướng chảy máu nhiều do có nhiều mạch máu tự nhiên. Đây là những chỉ định tốt nhất cho STHBKXTPQ do giảm được nguy cơ chảy máu gây ra do kỹ thuật sinh thiết hoặc kỹ thuật chải phế quản.

5.2. Tổn thương dạng kén của phổi

Trên 20% các tổn thương dạng khối của trung thất ở người trưởng thành có dạng kén, nang. Tổn thương nguyên ủy của các kén này có nguồn gốc từ màng ngoài tim, phế quản và ruột non. Kén phế quản, thực quản cũng như áp xe trung thất có thể lấy bệnh phẩm dễ dàng khi sử dụng kim chọc có khả năng hút bệnh phẩm tốt.

Phần lớn kén trung thất lành tính có đặc điểm trên phim chụp cắt lớp vi tính là kén có tỷ trọng dịch đồng nhất: 0-20 đơn vị HU. Thành kén mỏng và sắc nét ranh giới rõ, không tăng tỷ trọng khi tiêm cản quang tĩnh mạch.

Kỹ thuật STHBKXTPQ cho phép chẩn đoán và góp phần điều trị kén trung thất. Dùng kim Wang chọc xuyên thành khí phế quản vào kén trung thất, hút lấy bệnh phẩm làm xét nghiệm mô bệnh học và vi sinh. Khi xác định kén lành tính, có thể hút dẫn lưu hết dịch trong kén, nhờ đó tránh được phẫu thuật.

5.3. Bệnh u hạt

Trong bệnh u hạt sarcoidosis, kỹ thuật STHBKXTPQ sử dụng kim sinh thiết hút giúp lấy được mảnh bệnh phẩm để xét nghiệm mô bệnh học. Kỹ thuật cho giá trị chẩn đoán dương tính đạt khoảng 50% cho những bệnh nhân giai đoạn I và giai đoạn II. Với các bệnh lý u hạt, u lympho khác, kỹ thuật cũng có giá trị chẩn đoán tốt.

Nên sử dụng kim Wang cỡ 18 và 19 gauge giúp lấy bệnh phẩm làm xét nghiệm mô bệnh học.

5.4. Bệnh nhiễm trùng

Kỹ thuật được chỉ định cho những bệnh nhân nhiễm trùng phổi có hạch trung thất như hạch to của các bệnh: nhiễm *HIV,* nấm *Histoplasma, Cryptococus.*

5.5. Tổn thương phổi ngoại vi

Tổn thương phổi ngoại vi, đặc biệt là các tổn thương hình mờ, tròn nhỏ thường được tiếp cận chẩn đoán với các phương pháp:

– Sinh thiết xuyên thành ngực dưới hướng dẫn của chụp cắt lớp vi tính.

– Sinh thiết phổi qua nội soi phế quản dưới hướng dẫn của màn huỳnh quang.

– STHBKXTPQ.

– Sinh thiết qua nội soi màng phổi hoặc sinh thiết qua mở ngực.

STHBKXTPQ thường được chỉ định cho những trường hợp tổn thương phổi ngoại vi có tiếp giáp với phế quản. Độ nhậy của kỹ thuật phụ thuộc:

+ Mức độ liên quan của tổn thương tới phế quản.

+ Kích thước của tổn thương.

+ Vị trí của tổn thương.

Dasgupta A, Mehta A.C (1999) mô tả 4 typ của tổn thương như sau [6]

+ Typ I: lòng phế quản qua khối u thông thoáng.

+ Typ II: khối u bao quanh và xâm lấn vào phế quản.

+ Typ III: u bên ngoài đè ép vào lòng PQ.

+ Typ IV: khối u bên ngoài lan đến hạch hoặc thâm nhiễm niêm mạc gây đè ép phế quản.

Reichenberger và cộng sự đã sử dụng các kỹ thuật khi nội soi phế quản để chẩn đoán các tổn thương phổi ngoại vi cho 172 bệnh nhân. Kết quả: kỹ thuật STHBKXTPQ đạt được giá trị chẩn đoán dương tính 35%, trong khi đó giá trị chẩn đoán dương tính của sinh thiết xuyên vách phế quản là 17%, rửa phế quản: 22% và chải phế quản: 30% [12].

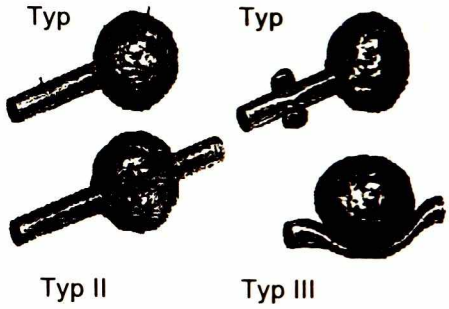

Hình 50: Phân typ tổn thương phổi ngoại vi

5.6. Phân giai đoạn của ung thư phế quản

STHBKXTPQ có giá trị đặc biệt quan trọng trong việc xác định giai đoạn của ung thư phế quản thông qua việc xác định các hạch trung thất, hạch cạnh khí phế quản trên những bệnh nhân đã có chẩn đoán ung thư phế quản. Những vị trí hạch có di căn sớm thường là hạch thùy, phân thùy phổi và hạch cạnh phế quản cùng thùy.

6. BIẾN CHỨNG CỦA KỸ THUẬT

Tai biến lớn nhất của kỹ thuật là thủng kênh làm việc của ống nội soi phế quản. Tai biến này có thể phòng tránh được bởi việc tuân thủ nghiêm ngặt quy trình kiểm tra và thao tác trong khi làm kỹ thuật.

Các tai biến khác nhìn chung gặp với tỷ lệ thấp và hầu như không có tai biến nghiêm trọng cho bệnh nhân. Các tai biến có thể gặp phải bao gồm:

– Sốt: xuất hiện sau STHBKXTPQ, thường sốt 38^0C, cấy máu thường âm tính.

– Tràn khí màng phổi tràn khí trung thất: nhìn chung rất hiếm gặp.

TÀI LIỆU THAM KHẢO

1. Nguyễn Sơn Lam, Trần Ngọc Thạch (2006). *"Vai trò trong chẩn đoán ung thư phế quản phổi của kỹ thuật chọc hút xuyên thành phế quản"*. Kỷ yếu các công trình nghiên cứu khoa học Hội nghị nội soi phế quản và lồng ngực toàn quốc lần thứ nhất. 104-115.
2. Hoàng Hồng Thái (2005). *"Nghiên cứu hiệu quả của chọc hút kim Wang 319 trong nội soi phế quản chẩn đoán ung thư phế quản tại khoa Hô Hấp Bệnh viện*

Bạch Mai năm 2002-2003". Tạp chí Y học thực hành – Bộ Y tế. 513. 221-225.

3. Bùi Thương Thương, Nguyễn Chi Lăng, Đỗ Quyết (2005). *"Hiệu quả chọc hút kim nhỏ xuyên thành khí phế quản trong chẩn đoán ung thư phế quản di căn hạch trung thất"*. Tạp chí Y học thực hành - Bộ Y tế. 513. 148-152.

4. Becker H.D (2004). *"Bronchoscopy for airway lesions"*. Flexible bronchoscopy. Black well Science, 2nd edition. 71 - 88.

5. Bolliger C.T; Mathur P.N; Beamis J.F; Cavaliere S; Colt H; Diaz-Jimenez J.P; Dumon J.F; Edell E; Kovitz K.L; Macha H.N; Mehta A.C; Marel M; Noppen M; Strausz J; Sutedja T.G. (2002). *"Transthoracic needle aspiration and biopsy-ERS/ATS statement on interventional pulmoology"*. Eur-Respir J. 19: 356-373.

6. Dasgupta A; Mehta A.C. (1999). *"Transbronchial needle aspiration. An underused diagnostic technique"*. Clin Chest Med. 20, 1, 39-51.

7. Herth F.J.F; Eberhardt R; Vilmann P; Krasnik M; Ernst A. (2006). *"Real-time endobronchial ultrasound guided transbronchial needle aspiration for sampling mediastinal lymph nodes"*. Thorax; 61: 795-798.

8. Ikeda S (1970). *"Flexible bronchofiberscope"*. Ann. Otol. 79, 916.

9. Kitamura S, Kobayashi J (1995). *"Atlas and basic technique"*. Textbook of bronchoscopy. William & Wilkins. 49 - 57.

10. Oho K, Amemiya R (1984). *"Anatomy of the bronchus"*. Practical fiberoptic bronchoscopy. Igaku - Shoin Ltd. 27 - 66.

11. Oho K, Amemiya R (1984). *"Application of flexible bronchoscopy"*. Practical fiberoptic bronchoscopy. Igaku - Shoin Ltd. 151 - 206.

12. Reichenberger F, Weber J, Tamm M. (1999). *"The value of transbronchial needle aspiration in the diagnosis of peripheral pulmonary lesions"*. Chest, 116 (3), 704-708.

13. Sasada S; Ogata Y; Kobayashi M; Hirashima T; Kawahara K; Matsui K; Kawase I. (2006). *"Angled forceps used for transbronchial biopsy in which standard forceps are difficult to manipulate"*. Chest; 129: 725-733.

14. Wang K.P, Harrow E.M (1995). *"Transbronchial needle aspiration: a decade of experience"*. Textbook of bronchoscopy. William & Wilkins. 85 - 92.

15. Wang K.P, Mehta A.C, Turner J.F (2004). *"Transbronchial needle aspiration for cytology and histology specimens"*. Flexible bronchoscopy. Black well Science, 2nd edition. 117 - 137.

NỘI SOI PHẾ QUẢN ỐNG MỀM TRONG CHẨN ĐOÁN MỘT SỐ BỆNH LÝ Ở PHỔI

1. ĐẠI CƯƠNG

Nội soi phế quản là một kỹ thuật rất hữu ích để chẩn đoán cũng như để can thiệp điều trị một số bệnh lý ở phế quản, phổi.

Qua nội soi phế quản người ta có thể nhìn thấy trực tiếp bằng mắt các tổn thương bệnh lý ở đường hô hấp, lấy được các loại bệnh phẩm khác nhau, để làm các xét nghiệm vi khuẩn học, tế bào học và mô bệnh học: dịch phế quản, tổ chức mô phế quản, tổ chức của tổn thương trong lòng phế quản, tổ chức phế nang. Nhờ đó người ta có thể chẩn đoán được nguyên nhân gây bệnh và từ đó mới có phương pháp điều trị hiệu quả.

Ngày nay với sự tiến bộ của khoa học kỹ thuật đã có một số phương thức soi phế quản ống mềm (soi phế quản ánh sáng thông thường, soi phế quản huỳnh quang) với nhiều kỹ thuật lấy bệnh phẩm qua nội soi (rửa phế quản - phế nang, chải phế quản, sinh thiết phế quản, sinh thiết xuyên vách phế quản, chọc hút xuyên vách phế quản bằng kim...) được áp dụng cho hiệu quả chẩn đoán cao.

2. NỘI SOI PHẾ QUẢN TRONG MỘT SỐ BỆNH LÝ PHẾ QUẢN PHỔI

2.1. Ung thư phế quản phổi [2]

Ung thư phế quản - phổi hay ung thư phế quản nguyên phát là những tổn thương ác tính xuất phát từ khí phế quản, tiểu phế quản tận, phế nang và các tuyến phế quản. Bệnh thường phát triển âm thầm, khi phát hiện được thường đã ở các giai đoạn muộn (70 - 80%) do vậy việc điều trị ít hiệu quả.

Nội soi phế quản với các phương pháp lấy bệnh phẩm khác nhau cho phép lấy được bệnh phẩm làm xét nghiệm mô bệnh học, tế bào học tìm tế bào ung thư là tiêu chuẩn vàng để xác định chẩn đoán có ung thư hay không ở người bệnh trong khi các dấu hiệu lâm sàng cũng như X quang phổi không cho phép khẳng định chắc chắn chẩn đoán. Mặt khác nội soi phế quản còn cho phép xác định được vị trí, mức độ, hình thái của tổn thương, týp mô bệnh học để từ đó có các biện pháp can thiệp, điều trị thích hợp (góp phần đánh giá TNM, lựa chọn phác đồ điều trị hóa chất hay xạ trị dựa trên cở sở kết quả của giải phẫu bệnh học, can thiệp phá bỏ khối u, đặt stent...).

2.1.1. Tổn thương đại thể khí phế quản trong ung thư phế quản [29]

Khi có tổn thương ác tính phát triển làm cho giải phẫu của khí phế quản bị thay đổi [2],[3]:

– Hẹp khẩu kính

+ Do niêm mạc phù nề thâm nhiễm.

+ Do tổn thương sùi loét chảy máu phát triển trong lòng phế quản.

+ Do niêm mạc bị dày lên cứng hoặc bị đè ép từ bên ngoài vào.

– Cựa khí phế quản phù nề giãn rộng, không nhìn rõ các vòng sụn hoặc bị đẩy lệch do tổn thương ung thư xâm lấn vào các nhóm hạch ở trung thất [1].

Tổ chức ung thư phế quản có thể phát triển theo các hình thái khác nhau

– Các tế bào ung thư phát triển vào phía trong lòng của PQ, phá vỡ lớp niêm mạc, tạo thành các khối u và dần dần các khối u này sẽ lấp kín một phần hoặc hoàn toàn lòng khí PQ.

– Các tế bào ung thư phát triển từ lớp biểu mô lót trong của PQ, phát triển ra phía ngoài, xuống dưới lớp niêm mạc, phá vỡ màng đáy tạo nên hình thái tổn thương dạng thâm nhiễm niêm mạc, sùi cứng, phù nề, loét chảy máu, dày mọng các cựa khí phế quản, gây hẹp tắc lỗ PQ từ đó gây xẹp phổi và các tổn thương dạng đám mờ được tìm thấy trên hình ảnh X quang.

– Các tế bào ung thư phát triển xâm lấn vào các hạch bạch huyết quanh phế quản, rốn phổi, cạnh khí quản làm các cựa khí phế quản bè to, gây hẹp tắc lỗ PQ do chèn ép từ ngoài.

Chính vì vậy khi soi phế quản tuỳ thuộc vào hình thái tổn thương, vị trí tổn thương mà lựa chọn các kỹ thuật lấy bệnh phẩm thích hợp.

2.1.2. Các phương pháp lấy bệnh phẩm qua nội soi phế quản ở bệnh nhân ung thư phế quản [1]

Khi thấy tổn thương là khối u trong lòng PQ (các tổn thương trung tâm)

– Sinh thiết khối u bằng kìm là phương pháp lấy bệnh phẩm tốt nhất trong trường hợp này. Dùng kìm sinh thiết cắt tối thiểu 3 mảnh, cắt sát chân khối u và cố gắng lấy ở các vị trí khác nhau, tránh cắt vào các tổn thương dạng hoại tử. Các mảnh sinh thiết này có thể áp lên lam kính để làm xét nghiệm tế bào học trước khi cho vào dung dịch cố định (Formon hoặc Bouin). Các tổn thương nhìn rõ trong lòng PQ thì khả năng chẩn đoán xác định cao hơn so với các tổn thương dạng thâm nhiễm hoặc đè ép. Làm sạch máu và các tổ chức hoại tử trên bề mặt khối u trước khi sinh thiết làm tăng khả năng chẩn đoán xác định [1],[11],[14].

– Có thể dùng chổi chải lên bề mặt khối u 2 - 3 lần sau đó đem phết lam và cố định bằng cồn tuyệt đối. Cũng có người khoắng chổi chải vào ống nghiệm chứa nước muối sinh lý sau đó ly tâm lấy cặn làm xét nghiệm tế bào. Phương pháp chải khối u cho phép chẩn đoán phần nhiều đối với ung thư tế biểu

mô bào nhỏ, và ít giá trị hơn đối với ung thư các loại tế bào khác. Tỷ lệ dương tính giả gặp thấp.

– Rửa phế quản có thể thực hiện với 30 – 50 ml nước muối sinh lý. Rửa phế quản được thực hiện sau khi đã sinh thiết bằng kìm và chải phế quản sẽ làm tăng khả năng chẩn đoán xác định. Một số nghiên cứu cho thấy rửa phế quản đơn thuần cho khả năng chẩn đoán ung thư chỉ ở 0,5% số bệnh nhân [9].

Khi không phát hiện được tổn thương trong lòng phế quản, chỉ thấy các dạng tổn thương sau:

– Niêm mạc khí – phế quản dày lên

– Niêm mạc khí – phế quản phù mọng

– Lòng khí – phế quản bị chít hẹp

– Lòng khí – phế quản bị bóp bẹp do bị đè ép từ ngoài vào

Đối với những trường hợp này có thể dùng kìm để sinh thiết niêm mạc vùng bị tổn thương và vùng nghi ngờ tổn thương. Phối hợp với kỹ thuật chọc hút bằng kim nhỏ vào vùng niêm mạc nghi tổn thương, chọc hút cựa phế quản gần đó, chọc hút vào cựa khí quản để khảo sát sự xâm lấn của tổ chức ung thư vào hạch trung thất. Chọc hút được thực hiện tối thiểu 3 lần và ở 3 vị trí khác nhau. Có thể dùng chổi chải niêm mạc vùng nghi ngờ tổn thương. Nếu có điều kiện có thể sinh thiết bằng kim cắt các tổn thương này.

Đối với trường hợp lòng khí phế quản bị bẹp do bị đè ép từ bên ngoài thì kỹ thuật lấy bệnh phẩm bằng phương pháp chọc hút bằng kim là tối ưu nhất. Trong trường hợp này nên dùng kim chọc hút cỡ 19 G và 21 G chọc vào niêm mạc, sâu 5 mm, chọc ở 3 vị trí khác nhau [18],[22].

Khi không thấy tổn thương là khối u hoặc các tổn thương khác đã nêu ở trên - tổn thương ở ngoại vi và chỉ nhìn thấy trên phim phổi chuẩn và/hoặc phim chụp cắt lớp vi tính.

Trong trường hợp này sử dụng kỹ thuật sinh thiết xuyên vách phế quản bằng kìm, phối hợp chải phế quản và rửa phế quản phế nang với 100 – 150 ml nước muối sinh lý, cho phép chẩn đoán xác định với tỷ lệ từ 40 – 80%. Tỷ lệ chẩn đoán được khoảng 28 – 30% đối với các tổn thương < 2 cm và 64% đối với các tổn thương > 2 cm. Vị trí sinh thiết được xác định dựa vào phim phổi chuẩn và /hoặc phim chụp cắt lớp vi tính. Ngoài ra người ta còn sử dụng kỹ thuật nạo phế quản và chọc hút xuyên vách PQ để lấy bệnh phẩm [4],[30].

2.2. Bệnh phổi kẽ [27]

Bệnh phổi kẽ lan tỏa là một nhóm bệnh gồm những tổn thương phổi không đồng nhất mà điểm chung về mặt giải phẫu của nhóm bệnh này là các phản ứng bất thường của nhu mô phổi ở khoảng kẽ giữa các phế nang. Các phản ứng bất thường này có thể dưới dạng phản ứng viêm cấp tính hoặc bán cấp gọi là: viêm phổi kẽ, bệnh u hạt hoặc viêm phế nang. Để chẩn đoán các bệnh này thường rất khó khăn.

Điều quan trọng đầu tiên để giúp hướng tới chẩn đoán bệnh phổi kẽ đó là phải khai thác kỹ bệnh sử đặc biệt là độ dài của thời gian biểu hiện các triệu chứng như ho, khó thở khi gắng sức, sốt, gầy sút cân, đau khớp... Ngoài ra còn một vấn đề quan trọng nữa đó là tiền sử tiếp xúc với các yếu tố nguy cơ nghề nghiệp và môi trường.

Các xét nghiệm cận lâm sàng trợ giúp cho chẩn đoán: máu lắng cao, xét nghiệm về bệnh hệ thống (kháng thể kháng nhân, kháng thể kháng ADN), đo chức năng thông khí (rối loạn thông khí hạn chế), khí máu (ở giai đoạn muộn của bệnh hoặc lúc gắng sức): giảm oxy máu, dấu hiệu tăng thông khí, giảm CO_2 và nhiễm kiềm hô hấp.

X quang và chụp cắt lớp vi tính: ở giai đoạn cấp thì tổn thương dạng nốt mờ nhỏ thường gặp hơn dạng lưới và cho hình ảnh kính mờ, ở những giai đoạn tiến triển mạn tính thì tổn

thương chủ yếu là dạng lưới, dạng tổ ong, tổn thương thường tập trung ở hai đáy phổi và ở ngoại vi.

Chẩn đoán đặc hiệu của bệnh phổi kẽ dựa vào chẩn đoán mô bệnh học. Soi phế quản ống mềm với các kỹ thuật lấy bệnh phẩm như sinh thiết phế quản, sinh thiết xuyên thành phế quản, rửa phế nang là phương pháp được lựa chọn đầu tiên trong hầu hết các trường hợp bệnh phổi kẽ [4]. Các kỹ thuật này rất có ích, giúp chẩn đoán xác định và phân biệt một số bệnh như: Sarcoidose, viêm bạch mạch do ung thư, viêm phổi tăng cảm, nhiễm khuẩn phổi. Nội soi phế quản ống mềm trong một số bệnh phổi kẽ:

2.2.1. Xơ phổi vô căn (idiopathic fibrosis)

– Là một hội chứng lâm sàng bệnh lý đặc trưng nhưng không tìm thấy nguyên nhân, thường gặp ở tuổi trung niên và người già. Triệu chứng lâm sàng thường gặp là: ho khan, khó thở khi gắng sức, nghe phổi có ran nổ, X quang phổi có tổn thương dạng thâm nhiễm mô kẽ và thường hai đáy phổi, chức năng thông khí: rối loạn thông khí hạn chế, giảm DLCO, giảm oxy máu khi gắng sức.

– Hình ảnh qua nội soi: nhìn chung bình thường.

– Các kỹ thuật lấy bệnh phẩm:

+ Sinh thiết xuyên vách phế quản là biện pháp lấy bệnh phẩm đơn giản, ít tốn kém, phù hợp với điều kiện kinh tế và kỹ thuật thấp. Tuy nhiên sinh thiết phổi mở cho tỷ lệ chẩn đoán xác định cao hơn trong trường hợp này.

+ Rửa phế quản phế nang có vai trò rất hạn chế trong chẩn đoán xơ phổi. Một số ý kiến cho rằng nếu số lượng bạch cầu lympho chiếm ưu thế trong dịch rửa phế quản phế nang thì thường tương ứng với mức độ viêm khoảng kẽ vừa và nặng và không có hình ảnh tổ ong trên mảnh sinh thiết phổi. Ngược lại nếu số lượng bạch cầu đa nhân trung tính và bạch cầu ái

toan chiếm ưu thế trong dịch rửa phế quản phế nang thì không thấy có mối liên quan với tổn thương mô bệnh học. Hoặc cũng có nghiên cứu cho rằng tỷ lệ bạch cầu đa nhân trung tính có liên quan đến tiên lượng bệnh và đáp ứng của bệnh đối với liệu pháp điều trị bằng corticoid. Những ý kiến khác thì bác bỏ giả thuyết này và cho rằng không có mối liên quan nào cả. Tuy vậy với dịch phế quản thu được từ rửa phế quản phế nang người ta có thể làm xét nghiệm vi sinh để loại trừ một số bệnh khác như lao phổi, viêm phổi do vi khuẩn...

2.2.2. Sarcoidosis

– Là một bệnh tổn thương nhiều cơ quan mà nguyên nhân cho đến nay vẫn chưa rõ ràng, đặc trưng bởi thâm nhiễm dạng u hạt. Các u hạt này không có hoại tử bã đậu và có thể có mặt ở một số cơ quan: phổi, hạch ngoại vi, hạch trung thất, da, mắt, gan..

– Triệu chứng lâm sàng khá thay đổi. Thông thường bệnh nhân không có biểu hiện lâm sàng, chụp X quang thấy hình ảnh của sarcoidosis. Một số dấu hiệu lâm sàng ghi nhận bao gồm: khó thở khi gắng sức hoặc kể cả khi không gắng sức, ho khan, đau ngực không điển hình.

– Dấu hiệu cận lâm sàng thường nghèo nàn, có thể tăng men gan, tăng calci máu, tăng gamaglobulin. Chức năng thông khí: rối loạn thông khí hạn chế, có thể có rối loạn thông khí tắc nghẽn khi có tổn thương sarcoid nội phế quản. Dấu hiệu X quang điển hình của sarcoidosis là hạch rốn phổi hai bên đối xứng có hoặc không có thâm nhiễm nhu mô phổi kèm theo phụ thuộc vào giai đoạn bệnh. Thâm nhiễm nhu mô phổi có thể là khoảng kẽ, phế nang hoặc cả hai. Thường tổn thương phần trên của phổi.

– Hình ảnh nội soi phế quản: có thể thấy các cựa khí phế quản phù nề giãn rộng, đôi khi có thể thấy thâm nhiễm sarcoid nội phế quản tuy nhiên rất hiếm gặp, hoặc hình ảnh nội soi

hoàn toàn bình thường nếu hạch to ít và/hoặc tổn thương nhu mô phổi (sarcoidose giai đoạn II).

– Chẩn đoán xác định sarcoidosis dựa vào mô bệnh học: có tế bào khổng lồ, tế bào bán liên mà không có hoại tử bã đậu.

– Các kỹ thuật lấy bệnh phẩm qua nội soi:

+ Sinh thiết phế quản, phổi:

Nếu không có tổn thương nhu mô mà chỉ có hạch rốn phổi trên X. quang thì sinh thiết phế quản theo kiểu sinh thiết tầng là biện pháp được lựa chọn hàng đầu qua nội soi PQ. Nếu số lượng mảnh sinh thiết đủ lớn thì cho hiệu quả chẩn đoán tới 90% các trường hợp. Dương tính giả rất hiếm gặp. Đối với bệnh nhân ở giai đoạn I: tối thiểu phải sinh thiết được 10 mảnh. Ở giai đoạn II và III: tối thiểu phải sinh thiết 4 hoặc 5 mảnh. Nhìn chung nên sinh thiết 8 - 10 mảnh để tránh bỏ sót chẩn đoán và tránh phải nội soi sinh thiết lại.

Nếu có tổn thương nhu mô thì sinh thiết xuyên thành PQ là kỹ thuật được lựa chọn để chẩn đoán xác định. Vùng sinh thiết được định vị nhờ phim X quang và phim chụp cắt lớp vi tính.

Nếu không đạt được chẩn đoán xác định bằng các phương pháp này thì nội soi trung thất để sinh thiết hạch và sinh thiết phổi mở sẽ giúp chẩn đoán xác định.

+ Rửa phế quản phế nang:

Là phương pháp lấy bệnh phẩm có giá trị trong nghiên cứu sinh bệnh học của bệnh sarcoidosis, phối hợp với kỹ thuật sinh thiết để chẩn đoán xác định và chẩn đoán phân biệt với một số bệnh phổi kẽ không phải sarcoidosis và các bệnh khác [6],[9].

Thành phần tế bào trong dịch rửa phế quản phế nang ở bệnh nhân sarcoidosis bao gồm:

- Lymphocyt T > 30%.
- CD4 / CD8 > 3,5 gặp ở 93% số trường hợp sarcoidosis.
- CD4 / CD8 < 1 có giá trị âm tính thật 100% và có thể loại trừ chẩn đoán.
- Tăng nồng độ men chuyển angiotensin.
- Tỷ lệ yếu tố dạng thấp dương tính của đại thực bào: $RFD1^+$ / RFD7 >25%.
- Tăng nồng độ của peptid tiền collagen III.
- Tăng IL - 2 receptor.

Phối hợp giữa việc tìm thấy nhiều u hạt không có hoại tử bã đậu trên mảnh sinh thiết xuyên thành phế quản với dịch rửa phế quản phế nang mà có tỷ lệ CD4 /CD8 = 4:1 hoặc hơn thì có 100% giá trị dương tính thật để chẩn đoán phân biệt sarcoidose với các bệnh phổi kẽ khác và 81% phân biệt với các bệnh khác. Phối hợp giữa việc tìm thấy nhiều u hạt không có hoại tử bã đậu trên mảnh sinh thiết xuyên thành phế quản với dịch rửa phế quản phế nang mà có tỷ lệ CD4 /CD8 = 2:1, có 1% bạch cầu đa nhân trung tính và 1% bạch cầu ái toan thì có giá trị chẩn đoán phân biệt sarcoidose với các bệnh u hạt không có hoại tử bã đậu và với tất cả các bệnh khác tới 93%.

2.2.3. Viêm tiểu phế quản tắc nghẽn với viêm phổi tổ chức hóa vô căn (Bronchiolitis obliterans with organizing pneumonia - BOOP)

– Đây cũng là một hội chứng bệnh lý lâm sàng đặc trưng mà nguyên nhân cho đến nay chưa được biết tới.

– Triệu chứng lâm sàng thường giống như triệu chứng của cúm: ho, sốt, đau mỏi người, mệt mỏi và gầy sút cân. Nghe phổi có ran nổ.

– X quang: đám mờ phế nang lan toả cả hai bên trên nền phổi có thể tích bình thường.

– Nội soi phế quản thường bình thường, đôi khi có thể thấy tình trạng phù nề niêm mạc phế quản.

– Chẩn đoán dựa vào kết quả mô bệnh học: sự tăng sinh quá mức của tổ chức u hạt của mô giữa đường thở nhỏ và phế nang (viêm tiểu phế quản tăng sinh).

– Sinh thiết xuyên vách phế quản ít có giá trị chẩn đoán. Để khẳng định chẩn đoán thường phải sinh thiết phổi qua nội soi màng phổi hoặc sinh thiết phổi mở.

– Rửa phế quản phế nang: có rất ít nghiên cứu đề cập đến phương pháp này. Người ta thấy rằng số lượng đại thực bào trong dịch phế quản ở những bệnh nhân này thấp hơn so với ở người bình thường. Ngược lại số lượng bạch cầu lympho, bạch cầu đa nhân trung tính và bạch cầu ái toan cao hơn. Tỷ lệ CD4/ CD8 giảm hơn, tăng thụ thể của IL-2 (CD25), trong khi CD57 bình thường. Thành phần tế bào của dịch rửa phế quản phế nang ở những bệnh nhân này cũng gần giống với ở những bệnh nhân viêm phổi tăng cảm ngoại trừ ở những người viêm phổi tăng cảm CD25 bình thường còn CD57 thì tăng.

2.2.4. Bệnh phổi do thuốc

– Có rất nhiều loại thuốc có thể gây nên những tổn thương phổi nghiêm trọng. Thông thường bệnh không được chẩn đoán.

– Các thuốc gây bệnh phổi bao gồm:

+ Nhóm kháng khuẩn: nitrofurantoin.

+ Nhóm chống viêm: D-penicillamine, muối vàng.

+ Các hóa chất chống ung thư: bleomycin, methotrexat, azathioprin, cyclophosphamid.

+ Thuốc tim mạch: amiodaron.

+ Các chất gây nghiện như: heroin, cocain...

– Tổn thương mô bệnh học thường gặp trong bệnh phổi do thuốc:

+ Viêm tiểu phế quản tắc nghẽn.

+ BOOP.

+ Thâm nhiễm kẽ không đặc hiệu.

+ Viêm phổi kẽ dạng u hạt.

+ Viêm phổi tăng bạch cầu ái toan.

+ Viêm mạch.

+ Phù phổi.

+ Chảy máu phế nang.

+ Thâm nhiễm histiocytic và phospholipid.

+ Tăng áp động mạch phổi.

+ Viêm màng phổi.

– Giá trị của sinh thiết xuyên thành phế quản khá hạn chế trong chẩn đoán bệnh phổi do thuốc, do mảnh sinh thiết nhỏ.

– Rửa phế quản phế nang có thể có giá trị nhất định trong chẩn đoán bệnh phổi do thuốc. Ví dụ trong trường hợp viêm phổi do muối vàng, methotrexat và azathioprin thường kết hợp với viêm phế nang tăng bạch cầu lympho đôi khi chiếm tới 80% số lượng tế bào, lympho T ức chế tăng nhiều hơn lympho T độc tế bào, tỷ lệ CD4/ CD8 giảm. Xơ phổi do amiodaron: trong đại thực bào phế nang chứa nhiều phospholipid.

2.2.5. Viêm phổi tăng bạch cầu ái toan

Nội soi phế quản ống mềm cùng với sinh thiết xuyên thành phế quản, rửa phế quản phế nang mặc dù không chẩn đoán được nhưng có thể rất hữu ích trong việc xác định khả năng có hội chứng tăng bạch cầu ái toan. Thứ nhất bạch cầu ái

toan không tìm thấy trong phổi của người bình thường chính vì vậy sự có mặt của chúng trong mảnh sinh thiết hoặc trong dịch rửa phế quản chứng tỏ có một quá trình bệnh lý trong phổi. Thứ hai bạch cầu ái toan của phổi có thể xuất hiện khi không có bạch cầu ái toan của máu ngoại vi. Ví dụ viêm phổi tăng bạch cầu ái toan cấp tính vô căn, trong dịch rửa phế quản có > 25% bạch cầu ái toan mà không có hen phế quản, nhiễm khuẩn hoặc bệnh cơ địa.

2.2.6. Silicosis

– Silicosis là một bệnh phổi mạn tính đặc trưng bởi sự phát triển dần dần của các nốt trong nhu mô phổi và xơ phổi sau khi hít phải bụi silic. Bệnh được chẩn đoán chủ yếu dựa vào tiền sử nghề nghiệp.

– Sinh thiết xuyên thành phế quản ít có giá trị chẩn đoán, để chẩn đoán cần sinh thiết phổi mở. Rửa phế quản phế nang ở những bệnh nhân này thường tìm thấy các hạt silic trong đại thực bào phế nang, mặt khác thấy tăng bạch cầu ái toan và các immunoglobulin (IgG, IgM, IgA).

2.3. Nhiễm khuẩn phổi

Mặc dù chẩn đoán viêm phổi là một chẩn đoán dựa vào triệu chứng lâm sàng tuy nhiên thông tin về vi khuẩn học sẽ góp phần vào việc lựa chọn thuốc điều trị thích hợp và hiệu quả. Thông thường khoảng 1/3 đến 1/2 số bệnh nhân viêm phổi mắc phải ở cộng đồng và khoảng 2/3 số bệnh nhân viêm phổi mắc phải ở bệnh viện không tìm thấy vi khuẩn gây bệnh. Nội soi phế quản với các phương pháp thu thập bệnh phẩm khác nhau sẽ giúp ích cho việc tìm ra tác nhân gây bệnh [6], [8], [10], [14].

2.3.1. Viêm phổi mắc phải cộng đồng [28]

– Nội soi phế quản cho phép lấy dịch phế quản ở đường hô hấp dưới để làm xét nghiệm tìm vi khuẩn gây bệnh.

– Chải phế quản có bảo vệ là phương pháp lấy bệnh phẩm tốt nhất để xét nghiệm vi khuẩn học. Bệnh phẩm được coi là đạt yêu cầu khi có > 10^3 vi khuẩn của một lần chải, điều này rất cần thiết để phân biệt với trường hợp vi khuẩn ký sinh tại đường hô hấp. Do giá thành của chổi chải bảo vệ đắt nên thường chỉ hút dịch phế quản hoặc rửa phế quản phế nang đơn thuần. Thực tế chỉ có rất ít (1/4) trường hợp viêm phổi phải soi phế quản để lấy dịch cấy tìm vi khuẩn, đó là những trường hợp viêm phổi nặng, viêm phổi ở những người suy giảm miễn dịch và viêm phổi không đáp ứng với điều trị kháng sinh.

– Quy trình của kỹ thuật chải phế quản có bảo vệ:

+ Gây tê niêm mạc họng thanh quản và dây thanh bằng lidocain dạng xịt (8ml lidocain 4% trong 15 phút).

+ Đặt bệnh nhân theo tư thế nằm

+ Tránh bơm lidocain vào kênh thao tác các kỹ thuật lấy bệnh phẩm của ống nội soi (do lidocain cũng có đặc tính diệt vi khuẩn).

+ Tránh hút dịch phế quản trước khi thực hiện động tác chải phế quản

+ Đẩy đầu ống soi vào một phế quản phân thuỳ tương ứng với tổn thương trên X quang.

+ Đưa chổi chải vào kênh thao tác và đẩy chổi chải ra khỏi ống soi cách đầu ống soi khoảng 3 cm.

+ Đẩy canun bên trong của chổi chải và đẩy nút bằng nhựa ra.

+ Đẩy chổi vào một phế quản dưới phân thuỳ vùng định lấy bệnh phẩm.

+ Kéo thụt chổi vào trong lòng của canun trong, canun trong được bọc trong một canun khác sau đó kéo chổi ra khỏi ống soi.

+ Một khi chổi đã lấy ra khỏi ống soi thì đầu cuối của canun trong được sát trùng bằng cồn 70^0.

+ Đầu chổi được đẩy ra và được cắt bằng kéo vô trùng cho vào lọ có đựng 1ml dung dịch natriclorua 0,9%.

+ Lọ dung dịch có chứa phần chổi này ngay lập tức được đưa đến khoa Vi sinh để cấy vi khuẩn.

– Chải bảo vệ được coi là dương tính đối với viêm phổi nếu có > 10^3 vi khuẩn/ml.

– ***Quy trình của các bước rửa phế quản phế nang:***

+ Gây tê niêm mạc họng thanh quản và dây thanh bằng lidocain dạng xịt (8ml lidocain 4% trong 15 phút).

+ Đặt bệnh nhân theo tư thế nằm.

+ Tránh bơm lidocain vào kênh thao tác các kỹ thuật lấy bệnh phẩm của ống nội soi (do lidocain cũng có đặc tính diệt vi khuẩn).

+ Tránh hút dịch phế quản trước khi thực hiện động tác chải phế quản.

+ Đẩy đầu ống soi vào một phế quản phân thuỳ tương ứng với tổn thương trên Xquang.

+ Bơm nước muối sinh lý 3 lần mỗi lần 50ml hoặc 5 lần mỗi lần 30ml.

+ Sau mỗi lần bơm thì hút ra. Toàn bộ lượng dịch thu được cho vào lọ vô khuẩn và đưa đến khoa Vi sinh để làm xét nghiệm.

– Rửa phế quản phế nang được coi là dương tính nếu có từ 10^3 - 10^5 vi khuẩn/ml.

2.3.2. Đợt cấp bệnh phổi tắc nghẽn mạn tính do bội nhiễm

– Đối với những bệnh nhân mắc đợt cấp bệnh phổi tắc nghẽn mạn tính do bội nhiễm mà có đặt nội khí quản, nội soi

phế quản ống mềm với chải phế quản có bảo vệ hay được sử dụng để cấy tìm vi khuẩn và làm kháng sinh đồ [6].

2.3.3. Viêm phổi mắc phải ở bệnh viện

– Nghĩ đến viêm phổi bệnh viện khi có triệu chứng lâm sàng của viêm phổi xuất hiện sau khi nằm viện ≥ 48 giờ. Viêm phổi mắc phải ở bệnh viện hay xảy ra ở bệnh nhân thở máy, bệnh nhân đang điều trị ở bệnh viện vì một lý do khác, bệnh nhân sau phẫu thuật có gây mê đặt nội khí quản.

– Chải phế quản có bảo vệ và/hoặc rửa phế quản phế nang qua nội soi phế quản cấy định lượng vi khuẩn thường được áp dụng để tìm vi khuẩn đặc biệt trong trường hợp viêm phổi nặng hoặc viêm phổi ở những người suy giảm miễn dịch.

2.4. Lao phổi

Nội soi phế quản có thể được ứng dụng trong các trường hợp sau:

– Trường hợp không có chẩn đoán xác định: đôi khi không chẩn đoán được do dấu hiệu lâm sàng không điển hình, hình ảnh Xquang không đặc hiệu ví dụ hội chứng thùy giữa, điều trị kháng sinh như một viêm phổi không hiệu quả, xét nghiệm tìm vi khuẩn kháng cồn kháng toan âm tính, phản ứng Mantoux âm tính.

– Lao phổi đã được chẩn đoán, nghi ngờ có thêm nấm phổi kèm theo.

– Hình ảnh nội soi: thông thường qua nội soi không thấy có tổn thương đặc biệt trong lòng phế quản, loại trừ trường hợp có ho máu kèm theo hoặc tổn thương lao nội phế quản. Tổn thương lao nội phế quản có thể thấy: viêm loét niêm mạc phế quản có giả mạc trắng, chảy máu và phù nề, đôi khi có thể thấy tình trạng chít hẹp, méo mó do niêm mạc phế quản bị thâm nhiễm bởi tổn thương lao và phù nề do quá trình viêm lâu ngày gây ra.

– Các kỹ thuật lấy bệnh phẩm để làm xét nghiệm:

+ Rửa phế quản phế nang là kỹ thuật được thực hiện ở tất cả các bệnh nhân lao phổi có soi phế quản, để lấy dịch tìm vi khuẩn kháng cồn kháng toan trực tiếp, xét nghiệm PCR - BK, cấy tìm vi khuẩn lao và làm kháng sinh đồ.

+ Sinh thiết phế quản nếu thấy tổn thương nội phế quản.

+ Sinh thiết xuyên thành phế quản nếu không thấy tổn thương trong lòng phế quản. Kỹ thuật này cho hiệu quả chẩn đoán cao đặc biệt ở những bệnh nhân có hội chứng thùy giữa do lao.

+ Chọc hút cựa khí phế quản bằng kim nhỏ nếu có hạch trung thất.

2.5. Nội soi phế quản ở bệnh nhân HIV/ AIDS

– Năm 1981 có một nhóm bệnh nhân viêm phổi do pneumocystis carinii được phát hiện và đó chính là những trường hợp đầu tiên của hội chứng suy giảm miễn dịch mắc phải được phát hiện (AIDS). AIDS trở thành một vấn đề quan trọng về sức khỏe cộng đồng.

– Ở những bệnh nhân này thường có nhiễm trùng: viêm phổi do các loại vi khuẩn thông thường, vi khuẩn lao, ký sinh trùng, virus (hay gặp viêm phổi do pneumocystis carinii, CMV), nấm và các tổn thương ác tính... Nội soi phế quản cùng với các kỹ thuật lấy bệnh phẩm làm xét nghiệm rất có ích cho việc chẩn đoán các nhiễm trùng cơ hội ở bệnh nhân HIV.

– Hình ảnh nội soi phế quản thường nghèo nàn, ngoại trừ trường hợp có hạch trung thất và trong một số trường hợp như bệnh nhân HIV bị lao, nấm, u lympho và sarcome kaposi kèm theo. Trong những trường hợp này có thể thấy tổn thương: các cựa khí phế quản giãn rộng, phù nề, đôi khi có dấu hiệu đè ép khí phế quản từ bên ngoài nếu hạch to nhiều. Trong trường hợp lao hoặc sarcome kaposi thì có thể thấy tổn thương nội phế quản.

– Các kỹ thuật lấy bệnh phẩm xét nghiệm ở những bệnh nhân HIV bao gồm:

+ Rửa phế quản phế nang đóng vai trò trung tâm trong việc chẩn đoán vi khuẩn học ở những bệnh nhân HIV. Đối với những bệnh nhân có tổn thương phổi lan toả thường rửa ở phế quản thuỳ giữa hoặc phế quản phân thuỳ lưỡi. Lượng dịch để rửa thường từ 100 đến 150ml và lượng dịch hút ra được khoảng 40 - 50% lượng dịch đưa vào và tối thiểu là 50ml. Dịch rửa phế quản phế nang được cấy để tìm các loại vi khuẩn, nhuộm soi tìm các căn nguyên như: pneumocystis carinii, mycobacteria, nấm. Tìm vi rút và legionella không phải là xét nghiệm cơ bản.

+ Sinh thiết xuyên thành phế quản trong trường hợp tổn thương lan toả, thường sinh thiết ở các phân thuỳ nền của thuỳ đáy phổi phải. Số lượng mảnh sinh thiết tối ưu là bao nhiêu chưa được biết rõ. Ngoài xét nghiệm mô bệnh học các mảnh sinh thiết còn được dùng để cấy tìm vi khuẩn (nấm, mycobacteria, vi rút và legionella) trong một số trường hợp lựa chọn.

+ Chải phế quản cũng được sử dụng nhưng theo nhiều nghiên cứu thì kỹ thuật lấy bệnh phẩm này ít hiệu quả và có độ nhậy thấp hơn so với rửa phế quản phế nang. Kỹ thuật này hiện nay nhiều trung tâm nội soi đã bỏ không sử dụng đối với bệnh nhân HIV có nhiễm trùng cơ hội kèm theo.

+ Sinh thiết hút bằng kim được sử dụng trong trường hợp có hạch to trung thất. Những bệnh nhân HIV nhiễm lao và cryptococcus mà có hạch trung thất thường được khẳng định chẩn đoán bằng phương pháp này.

+ Sinh thiết nội phế quản thường được thực hiện ở những bệnh nhân có tổn thương nội phế quản như lao, nấm, sarcome Kaposi, ung thư phế quản.

– Đối v ới những bệnh nhân viêm phổi do pneumocystis carinii, nếu xét nghiệm đờm không khẳng định được chẩn đoán

thì nội soi phế quản với sinh thiết xuyên thành phế quản và rửa phế quản phế nang cho phép chẩn đoán xác định tới 94 – 100%.

2.6. Nội soi phế quản ở những bệnh nhân suy giảm miễn dịch nhưng không phải là AIDS [25]

Chỉ định nội soi phế quản ở những bệnh nhân suy giảm miễn dịch nhưng không phải AIDS trong những trường hợp sau:

– Mục đích chẩn đoán:

+ Tổn thương thâm nhiễm mới ở phổi trên X quang.

+ Có triệu chứng lâm sàng hô hấp nhưng hình ảnh X quang bình thường.

+ Ho ra máu.

+ Có dấu hiệu xẹp phổi hoặc nghe có tiếng wheezing khu trú.

+ Có tiếng rít khí quản.

+ Xét nghiệm tế bào học của đờm bất thường.

+ Nghi ngờ có ung thư.

+ Liệt dây thanh hoặc cơ hoành.

+ Đánh giá tổn thương hầu, họng thanh quản.

+ Đánh giá lỗ rò khí quản - thực quản.

– Mục đích điều trị:

+ Xẹp phổi thứ phát do tắc nút đờm hoặc dịch tiết

+ Hướng dẫn và kiểm tra đặt nội khí quản trong những trường hợp khó.

+ Ho ra máu.

+ Điều trị laser, điện đông cao tần các khối u khí phế quản.

+ Đặt giá đỡ khí, phế quản.

2.6.1. Nội soi phế quản trong trường hợp tổn thương phổi do nhiễm khuẩn [26]

Tổn thương thâm nhiễm phổi lan toả do nhiễm khuẩn

– Nguyên nhân gây tổn thương thâm nhiễm phổi thường gặp là do nhiễm khuẩn ở bệnh nhân suy giảm miễn dịch không phải AIDS: viêm phổi do pneumocystis carinii (PCP), CMV, mycobacteria, nấm, đặc biệt là aspergillus. Nội soi phế quản trong trường hợp này có tác dụng để lấy bệnh phẩm xét nghiệm mô bệnh học, tế bào học và vi khuẩn học.

– Rửa phế quản phế nang trong chẩn đoán PCP ở bệnh nhân suy giảm miễn dịch không phải AIDS có độ nhậy đạt tới 80%. Nếu rửa cả hai bên phổi thì độ nhậy đạt được là 94%. Rửa phế quản phế nang là một phương pháp rất tốt để phát hiện CMV ở đường hô hấp dưới bằng phương pháp miễn dịch huỳnh quang.

– Sinh thiết xuyên thành phế quản đôi khi tìm được PCP mà trong dịch rửa PQ không tìm thấy.

– Nội soi phế quản đặc biệt quan trọng trong trường hợp chẩn đoán lao mà AFB đờm âm tính, ở bệnh nhân suy giảm miễn dịch không phải AIDS.

Tổn thương khu trú do nhiễm khuẩn

– Chải phế quản có bảo vệ là phương pháp lấy bệnh phẩm tốt nhất.

2.6.2. Trong trường hợp tổn thương thâm nhiễm phổi lan toả không do nhiễm khuẩn

– Chảy máu phổi là nguyên nhân khá phổ biến của hình ảnh thâm nhiễm phổi ở bệnh nhân suy giảm miễn dịch không phải AIDS mà có giảm tiểu cầu.

– Rửa phế quản phế nang là phương pháp lấy bệnh phẩm khá hiệu quả để chẩn đoán chảy máu ở phế nang với độ nhậy

khoảng 75%. Chẩn đoán chảy máu phế nang được đặt ra khi tìm thấy trong dịch rửa có các đại thực bào có nhiễm sắc tố hemosiderin.

– Đối với các trường hợp tổn thương phổi do xạ trị hoặc hóa trị liệu, di căn phổi thì nội soi phế quản chẩn đoán có độ nhạy thấp hơn so với các bệnh nhiễm trùng. Để chẩn đoán trong những trường hợp này thì sinh thiết phổi mở là lý tưởng nhất.

2.6.3. Tổn thương khu trú không do nhiễm khuẩn

– Sinh thiết xuyên thành phế quản trong trường hợp này có thể chẩn đoán được 80% số trường hợp. Rửa phế quản phế nang thì có thể chẩn đoán được 33 - 64%.

TÀI LIỆU THAM KHẢO

1. Ngô Quý Châu và cộng sự (2001). *"So sánh giá trị của các phương pháp lấy bệnh phẩm trong chẩn đoán ung thư phổi"*. Tạp chí nghiên cứu y học - Đại học Y Hà Nội. 1 (14), 3-7.

2. Đào Mạnh Cường, Vũ Mạnh Trường (2006). *"Nhận xét kết quả 1764 trường hợp nội soi phế quản bằng ống mềm tại Bệnh viện Lao và bệnh phổi trung ương Phúc Yên"*. Kỷ yếu các công trình nghiên cứu khoa học Hội nghị nội soi phế quản và lồng ngực toàn quốc lần thứ nhất. 176-180.

3. Nguyễn Văn Đức (2006). *"Nhận xét hiệu quả nội soi phế quản trong chẩn đoán ung thư phế quản trung tâm tại Bệnh viện Lao và bệnh phổi Hải Dương"*. Kỷ yếu các công trình nghiên cứu khoa học Hội nghị nội soi phế quản và lồng ngực toàn quốc lần thứ nhất. 82-87.

4. Chu Thị Hạnh, Phan Thu Phương, Vũ Văn Giáp, Ngô Quý Châu, Ngô Trí Tuấn (2006). *"Sinh thiết xuyên*

thành phế quản qua nội soi phế quản ống mềm trong chẩn đoán một số bệnh lý ở phổi". Tạp chí Y học lâm sàng Bệnh viện Bạch Mai. Số đặc san. 16-20.

5. Dương Xuân Hòa, Ngô Quý Châu (2004). *"Đặc điểm lâm sàng, nội soi phế quản, týp mô bệnh học theo phân loại của Tổ chức Y tế Thế giới - 1999 ở bệnh nhân ung thư phổi điều trị tại khoa Hô Hấp Bệnh viện Bạch Mai"*. Tạp chí nội khoa. 1, 44-49.

6. Mai Xuân Khẩn (2006). *"Một số dấu hiệu nội soi phế quản và đặc điểm tế bào dịch rửa phế quản của bệnh phổi tắc nghẽn mạn tính"*. Kỷ yếu các công trình nghiên cứu khoa học Hội nghị nội soi phế quản và lồng ngực toàn quốc lần thứ nhất. 40-46.

7. Nguyễn Sơn Lam, Trần Ngọc Thạch (2006). *"Vai trò trong chẩn đoán ung thư phế quản phổi của kỹ thuật chọc hút xuyên thành phế quản"*. Kỷ yếu các công trình nghiên cứu khoa học Hội nghị nội soi phế quản và lồng ngực toàn quốc lần thứ nhất. 104-115.

8. Trần Văn Ngọc (2005). *"Vai trò của soi phế quản ống mềm trong lao phổi AFB âm tính trong đờm"*. Tạp chí Y học thực hành – Bộ Y tế. 513. 164-168.

9. Tăng Bá Nhâm, Đỗ Quyết (2006). *"Hiệu quả của rửa phế quản phế nang trong chẩn đoán ung thư phế quản"*. Kỷ yếu các công trình nghiên cứu khoa học Hội nghị nội soi phế quản và lồng ngực toàn quốc lần thứ nhất. 55-59.

10. Trịnh Thị Kim Oanh, Tạ Đức Viên, Lê Văn Tiễn (2006). *"Soi phế quản trong chẩn đoán và điều trị tại khoa Hô Hấp Bệnh viện E"*. Kỷ yếu các công trình nghiên cứu khoa học Hội nghị nội soi phế quản và lồng ngực toàn quốc lần thứ nhất. 168-175.

11. Đỗ Quyết (2005). *"Nhận xét 65 trường hợp điều trị tắc nghẽn đường thở trung tâm"*. Tạp chí Y học thực hành – Bộ Y tế. 513. 161-163.

12. Đỗ Quyết, Nguyễn Chi Lăng (2005). *"Điều trị nội soi tắc nghẽn đường thở ác tính và ung thư phế quản sớm"*. Tạp chí Y học thực hành – Bộ Y tế. 513. 142-144.

13. Lê Xuân Sánh, Nguyễn Chi Lăng (2006). *"Vai trò của nội soi phế quản trong chẩn đoán và điều trị xẹp phổi sau phẫu thuật cắt phổi"*. Kỷ yếu các công trình nghiên cứu khoa học Hội nghị nội soi phế quản và lồng ngực toàn quốc lần thứ nhất. 29-38.

14. Trần Văn Sáu, Bùi Hữu Cự (2006). *"Nghiên cứu vai trò của soi phế quản ống mềm trong bệnh lý hô hấp tại bệnh viện 198"*. Kỷ yếu các công trình nghiên cứu khoa học Hội nghị nội soi phế quản và lồng ngực toàn quốc lần thứ nhất. 60-65.

15. Tạ Bá Thắng, Đồng Khắc Hưng, Tống Duy Huấn (2006). *"Nghiên cứu hình ảnh nội soi và thay đổi thành phần tế bào dịch rửa phế quản ở bệnh nhân hen phế quản sau đợt bùng phát"*. Kỷ yếu các công trình nghiên cứu khoa học Hội nghị nội soi phế quản và lồng ngực toàn quốc lần thứ nhất. 78-81.

16. Lê Bật Tân, Nguyễn Văn Thanh, Trịnh Hữu Hùng (2006). *"Nghiên cứu đặc điểm nội soi phế quản của 126 bệnh nhân nghi ung thư phế quản tại Bệnh viện Lao và bệnh phổi Thanh Hóa 2005"*. Kỷ yếu các công trình nghiên cứu khoa học Hội nghị nội soi phế quản và lồng ngực toàn quốc lần thứ nhất. 116-124.

17. Trần Hoàng Thành, Nguyễn Thị Hiền (2005). *"Nghiên cứu tình hình hút thuốc lá, tổn thương phế quản và mô bệnh tế bào trên bệnh nhân ung thư phổi nguyên phát điều trị tại khoa Hô hấp Bệnh viện Bạch Mai năm 2003-2004"*. Tạp chí Y học thực hành - Bộ Y tế. 513. 213-216.

18. Hoàng Hồng Thái (2005). *"Nghiên cứu hiệu quả của chọc hút kim Wang 319 trong nội soi phế quản chẩn đoán ung thư phế quản tại khoa Hô Hấp Bệnh viện Bạch Mai năm 2002-2003"*. Tạp chí Y học thực hành – Bộ Y tế. 513. 221-225.

19. Nguyễn Đình Tiến, Tống Hiếu Tâm, Nguyễn Đạo Tiến, Phan Thanh Chương (2006). *"Giá trị của nội soi phế quản ống mềm và một số xét nghiệm liên quan trong chẩn đoán lao phổi AFB âm tính"*. Kỷ yếu các công trình nghiên cứu khoa học Hội nghị nội soi phế quản và lồng ngực toàn quốc lần thứ nhất. 66-71.

20. Đinh Trọng Toàn, Trần Ngọc Thạch, Nguyễn Sào Trung (2006). *"Đánh giá sự lan rộng của bướu bằng soi phế quản ống mềm trong giai đoạn ung thư phổi"*. Kỷ yếu các công trình nghiên cứu khoa học Hội nghị nội soi phế quản và lồng ngực toàn quốc lần thứ nhất. 88-96.

21. Bùi Thương Thương (2005). *"Áp dụng các kỹ thuật xâm nhập qua soi phế quản ống mềm để chẩn đoán và điều trị các bệnh phổi - phế quản"*. Tạp chí Y học thực hành - Bộ Y tế. 513. 145-147.

22. Bùi Thương Thương, Nguyễn Chi Lăng, Đỗ Quyết (2005). *"Hiệu quả chọc hút kim nhỏ xuyên thành khí phế quản trong chẩn đoán ung thư phế quản di căn hạch trung thất"*. Tạp chí Y học thực hành - Bộ Y tế. 513. 148-152.

23. Arroliga A.C, Mehta A.C, Mathay R.A (1995). *"Lung cancer"*. Textbook of bronchoscopy. William & Wilkins. 169 - 184.

24. Becker H.D (2004). *"Bronchoscopy for airway lesions"*. Flexible bronchoscopy. Black well Science, 2nd edition. 71 - 88.

25. Garofano S, Rivera M.P, Stover D.E (1995). *"The NonAIDS immunocompromised host"*. Textbook of bronchoscopy. William & Wilkins. 242 - 263.

26. Fein A.M, Feinsilver S.H (1995). *"Nonresolving and slowly resolving pneumonia"*. Textbook of bronchoscopy. William & Wilkins. 286 - 301.

27. King T.E (1995). *"Interstitial lung disease"*. Textbook of bronchoscopy. William & Wilkins. 185 - 220.

28. Niederman M.S, Torres A (1995). *"Pneumonia"*. Textbook of bronchoscopy. William & Wilkins. 221 - 241.

29. Oho K, Amemiya R (1984). *"Pathological bronchoscopic findings"*. Practical fiberoptic bronchoscopy. Igaku - Shoin Ltd. 94 - 147.

30. Oho K, Amemiya R (1984). *"Application of flexible bronchoscopy"*. Practical fiberoptic bronchoscopy. Igaku - Shoin Ltd. 151 - 206.

ĐỐT KHỐI U SÙI HOẶC SẸO HẸP KHÍ QUẢN QUA NỘI SOI PHẾ QUẢN

1. TỔNG QUAN VỀ KỸ THUẬT

Phương pháp điện đông cao tần nhằm loại bỏ tạm thời các cản trở cơ học do các khối u ở đường dẫn khí lớn là một trong những kỹ thuật nội soi can thiệp có sử dụng dòng điện tần số cao. Điện đông cao tần là kỹ thuật tương đối mới nhằm loại bỏ các khối u, tổ chức sẹo của khí phế quản thông qua việc sử dụng hiệu ứng nhiệt của dòng điện nhằm tránh các tác dụng phân ly điện giải và các hiệu ứng điện từ gây kích thích các tế bào thần kinh cơ bằng cách làm đông máu với nhiệt độ vừa phải. Tổ chức bị nóng lên 70 - 100^{0}C. Dưới ảnh hưởng của tác nhân gây nóng, tổ chức u bị bốc hơi, bị cháy và u bị tiêu huỷ nhanh. Các dòng điện cao tần truyền qua tổ chức được thu lại bởi một điện cực trung tính [1],[2],[3].

Sử dụng đốt điện cao tần mang lại lợi ích khá lớn mà đầu đốt điện thông thường không có được. Đầu đốt điện cao tần khi sử dụng cho diện tác động nhiệt hẹp, do vậy kiểm soát được diện tổn thương, trong khi đó đầu đốt điện thông thường cho diện tổn thương nhiệt khá rộng do vậy nếu sử dụng đầu đốt điện thông thường để đốt khối u có nguy cơ gây thủng thành khí quản, tổn thương sang những cấu trúc gần kề. Do vậy trên thế giới hiện chỉ áp dụng đầu đốt điện cao tần hoặc đốt laser để loại bỏ các khối u trong lòng khí phế quản [1],[4].

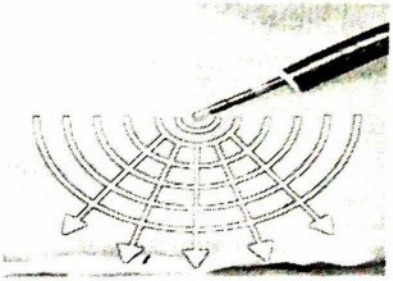

Hình 51: Đầu đốt điện thông thường, diện tổn thương rộng, sâu, không kiểm soát được diện tổn thương khi đốt



Hình 52: Đầu đốt điện cao tần, diện tổn thương hẹp, dễ kiểm soát được diện tổn thương khi đốt

Điện đông cao tần được chỉ định cho những trường hợp bệnh nhân có các khối u lành tính hay ác tính trong lòng khí quản và phế quản lớn hoặc sẹo khí phế quản ảnh hưởng đến chức năng thở của bệnh nhân, cầm máu cho các bệnh nhân có ho ra máu.

Nhiệt đông (NĐ) với dòng điện cao tần có hai ứng dụng chính trong nội soi là gây đông tổ chức để cầm máu và cắt mô. Sự khác biệt này phụ thuộc vào thời gian làm nóng tổ chức. Sự huỷ hoại tế bào tuỳ theo nhiệt độ đạt tới. Với nhiệt độ cao làm cho các sợi collagen chuyển thành glucose rồi bị cháy, lúc này điện cực bị dính vào tổ chức cần phá huỷ.

– Gây đông tổ chức để cầm máu: người ta phân biệt ba quá trình gây đông:

+ Gây đông cường độ nhẹ

Đặc trưng bởi không có sự xuất hiện tia lửa điện giữa điện cực và tổ chức do dòng điện qua lại với điện áp không quá 200 volt. Điện cực tiếp xúc trực tiếp với tổ chức.

+ Gây đông cường độ mạnh

Trong trường hợp NĐ cường độ cao dòng điện tập trung vừa đủ để tạo ra các xung điện mong muốn với điện áp đạt

được 500 Volt. Kỹ thuật này sử dụng những điện cực tiếp xúc trực tiếp với tổ chức để gây đông sâu tổ chức cần loại bỏ.

+ Gây đông phun trên bề mặt

Để điện cực cách bề mặt khối u hoặc vùng định điện đông, sử dụng dòng điện hiệu điện thế cao một vài kilovolts.

Cắt mô: muốn cắt được tổ chức người ta dùng dòng điện đủ lớn và tạo ra một dòng điện khép kín đi từ điện cực đến tổ chức rồi lại quay về điện cực và điện năng dưới dạng nhiệt được tập trung ở đầu của điện cực. Dòng điện tạo ra nhiệt năng sẽ làm bốc hơi các phần tử nước có trong tế bào. Nước bốc hơi sẽ phá vỡ màng tế bào [4].

2. MỤC ĐÍCH

– Giải phóng đường thở (do khối u chèn ép, do sẹo hẹp khí phế quản).

– Cầm máu: khi có u sùi, loét chảy máu trong lòng khí phế quản.

3. MÁY VÀ PHƯƠNG TIỆN

– Ống soi cứng và ống soi phế quản mềm



Hình 53: Ống nội soi phế quản cứng



Hình 54: Ống nội soi phế quản mềm

– Điện cực đốt có hai loại: cứng và mềm

+ Loại cứng: dài 70 cm, đường kính 2,5mm, nhãn hiệu ERBE.

+ Loại mềm: dài 190 cm, đường kính 2mm.

+ Điện cực trung tính thường có diện tiếp xúc khá rộng để có thể tránh được những nguy cơ cháy da.

Hình 55: Đầu điện cực cứng và mềm



Hình 56: Đầu điện cực cứng và trung tính

Vấn đề quan trọng nhất là cách điện và có dây tiếp đất của ống soi để tránh rò điện từ ống soi gây cháy, bỏng đối với bệnh nhân cũng như với người làm thủ thuật.

– Nguồn tạo dòng có tần số cao:

Hình 57: Nguồn đốt ERBE



4. NỘI DUNG KỸ THUẬT

4.1. Chỉ định [5], [6], [7]

Phương pháp nhiệt đông với dòng điện cao tần được chỉ định với các tổn thương sau

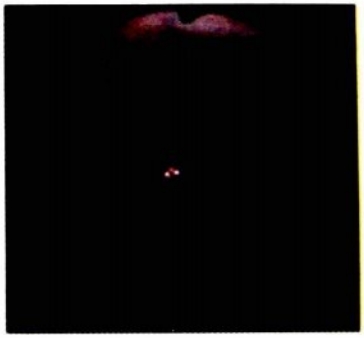

Hình 58: Tắc khí quản do U

Hình 59: Tắc khí quản dạng màng

– Khối u sùi khí quản nguyên phát hoặc thứ phát của khí phế quản.

– Sẹo hẹp khí quản sau mở khí quản.

– Khối sùi không gây hẹp nhưng có chảy máu, cần cầm máu.

– Khi các tổn thương khí phế quản đó không còn chỉ định ngoại khoa.

4.2. Chống chỉ định

4.2.1. Chống chỉ định với nội soi phế quản

– Phình tách động mạch chủ.

– Rối loạn đông máu (giảm tiểu cầu, cơ địa chảy máu, tăng urê máu, xơ gan nặng).

– Suy hô hấp cấp nặng, hen phế quản không ổn định.

– Tăng áp động mạch phổi nặng.

– Cơn đau thắt ngực, nhồi máu cơ tim mới, loạn nhịp tim.

– Tăng huyết áp nặng.

– Tăng áp lực nội sọ.

– Không hợp tác với thủ thuật viên.

4.2.2. Chống chỉ định với kỹ thuật

– Tổn thương u ở ngoài khí phế quản đè ép khí phế quản.

– Các tổn thương sùi lân cận dụng cụ phế quản (stent) bằng kim loại hoặc nhựa.

– Bệnh nhân có mang máy tạo nhịp nhân tạo (pace marker): máy có thể bị hỏng.

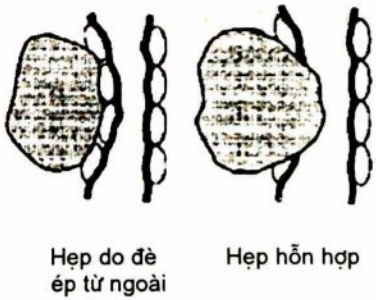

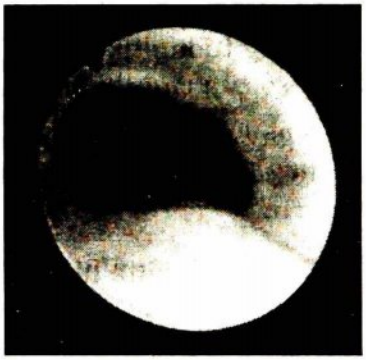

Hình 60. Chống chỉ định đốt điện đông cao tần đối với những trường hợp hẹp khí phế quản do đè ép từ ngoài

4.3. Chuẩn bị dụng cụ

Ống soi:

– Chọn ống soi mềm với kích thước của kênh làm việc đủ rộng để đưa được điện cực vào trong lòng khí phế quản và có thể đưa ống soi bằng đường mũi.

– Tổn thương ở đường dẫn khí lớn dùng ống soi cứng.

Máy đốt:

Như trên đã giới thiệu nhiệt đông với dòng điện cao tần có hai loại:

– Một điện cực.

– Loại hai điện cực.

Cường độ dòng điện sử dụng:

– Đốt: 40 Watt.

– Cắt: 60 Watt.

Khi đặt ở chương trình đốt, nên đưa tất cả các thông số chương trình bên cắt về 0.

Cũng tương tự: nếu chỉ dùng chương trình cắt, bên đặt các thông số của chương trình đốt phải đưa về 0.

Ngay ở mỗi bên, tùy chọn đốt nông hay trung bình, hoặc sâu ta có thể bấm vào nút chỉ thị cho chế độ mà phẫu thuật viên cần.

4.4. Chuẩn bị bệnh nhân

Trước khi tiến hành thủ thuật bệnh nhân phải có các phim chụp X quang phổi thẳng, nghiêng và chụp cắt lớp vi tính nếu cần thiết; làm xét nghiệm công thức máu, đông máu cơ bản và đo chức năng hô hấp.

Cách điện

Để bảo đảm an toàn khi tiến hành phương pháp nhiệt đông trong nội soi điều trị người ta nêu một số điều cần phải làm cụ thể:

– Cách ly bệnh nhân với bàn soi bằng các phương tiện cách điện như đệm mút hoặc chăn.

– Tất cả các phương tiện làm việc đều phải khô.

– Không được để sót lại bất cứ vật gì có khả năng dẫn điện trên người bệnh khi thực hiện thủ thuật này.

– Điện cực trung tính được đặt vào chi gần với bên sẽ tiến hành thủ thuật (nếu tiến hành bên phải thì điện cực trung tính ở bên phải) cũng tương tự đối với bên trái.

4.5. Gây tê

– Gây tê tại chỗ nếu thời gian thao tác thủ thuật này ngắn.

– Gây tê toàn thân nếu dự báo thủ thuật phải kéo dài.

Với ống soi mềm thường gây tê tại chỗ kết hợp với Hippnovel loại 5 mg x 1 ống tiêm hoặc truyền tĩnh mạch.

Đối với những bệnh nhân có bệnh phổi tắc nghẽn mạn tính, suy hô hấp mạn nên cho oxy ngắt quãng xen kẽ với thời gian áp điện cực vì có thể gây cháy nguy hiểm cho bệnh nhân, người thực hiện thủ thuật và ống soi.

4.6. Tiến hành [10]

– Đưa bệnh nhân lên bàn mổ.

– Một số trường hợp có thể phải mở khí quản bằng canun nhựa trước khi tiến hành đốt để đảm bảo an toàn cho bệnh nhân. Sau khi đưa canun vào khí quản tiến hành bơm căng cuff.

– Đưa ống soi vào vị trí cần can thiệp.

– Sử dụng dòng điện với năng lượng ở giữa 40-60 watt.

– Cần kiểm tra bằng mắt thường xuyên tổn thương đang được phá huỷ.

– Không gây tổn thương cho sụn vách khí phế quản, phương tiện làm việc.

– Điện cực phải được đẩy xa cách đầu ống soi ít nhất 2 cm để an toàn cho ống soi.

– Đầu bọc kim loại của ống thông điện cực không được tiếp xúc với đầu ống soi để tránh rò điện ra bệnh nhân.

– Nguồn điện được nối với một bàn đạp để điều chỉnh và khống chế nhiệt độ 70-100^{0}C. Thủ thuật viên có thể ngắt đóng theo ý muốn.

– Cần phải lau chùi đầu điện cực sau một vài lần áp vì các mẩu tổ chức nơi tổn thương dính vào đầu điện cực sẽ cản trở dòng điện.

– Thủ thuật viên có thể tiến hành đốt tổn thương cho đến khi nào đạt được kết quả mong muốn.

5. HIỆU QUẢ

Đối với chẩn đoán

Đây là một kỹ thuật giúp cho việc lấy bệnh phẩm là mảnh tổ chức tổn thương ở đúng vị trí tổn thương, do đó khẳng định thêm cho quá trình chẩn đoán.

Đối với điều trị

Những trường hợp có u sùi trong lòng khí quản gây hẹp đường thở, qua soi phế quản có thể can thiệp giúp hạn chế bớt tình trạng tắc nghẽn, giúp cho quá trình tia xạ hiệu quả hơn [1],[2].

6. THEO DÕI VÀ XỬ TRÍ TAI BIẾN

– Choáng do rò điện.

– Bỏng cho thầy thuốc, bệnh nhân, do không tôn trọng các các quy định.

– Viêm phổi bên đối diện với bên tổn thương do hít phải các mảnh tổ chức.

– Có khi suy hô hấp do thể trạng bệnh nhân không tốt.

– Chảy máu: do trong trường hợp khối u có tăng sinh mạch máu, khi đưa dụng cụ vào, va chạm gây vỡ mạch ngay khi tiến hành thủ thuật. Có thể chảy máu sau vài ngày:

+ Do chảy máu tái phát ở bệnh nhân có tổn thương u carcinoide.

+ Do tổ chức đốt trước đó hoại tử nay được tống ra ngoài, kèm theo vỡ mạch và loét

- Cháy

+ Trong phế quản do khi thực hiện thủ thuật quên tắt oxy nên gây cháy. Cháy xảy ra khi dùng kiểu động mạch (Coagulation force) hoặc đốt cắt trong khi hàm lượng oxy ở khí hít thở ≥ 40%.

+ Cháy các dụng cụ phế quản bằng silicon khi đốt tổn thương sát bên cạnh (đặt Stent khí phế quản)

+ Thủng khí quản, tràn khí màng phổi, tràn khí trung thất do thao tác đốt.

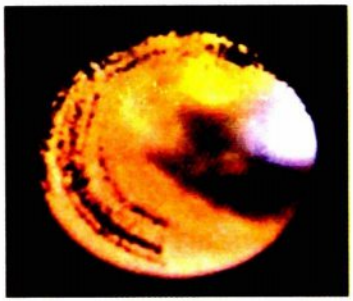

Hình 61. Tràn khí trung thất; **Hình 62.** Cháy trong khi đốt điện; **Hình 63.** Chảy máu gây tắc ống nội khí quản

7. NHẬN XÉT

- Phương pháp nhiệt đông với dòng điện có tần số cao là một kỹ thuật điều trị hiệu quả để điều trị những tổn thương trong lòng khí phế quản, giải phóng khí quản tức thì, góp phần kéo dài hy vọng sống của bệnh nhân và cải thiện chất lượng cuộc sống cho bệnh nhân [1].

– Là một giải pháp tình thế cho những bệnh nhân đang chịu đựng một hay nhiều phương pháp điều trị phối hợp bệnh lý của phế quản cần sự thông thoáng đường thở để có thể duy trì hô hấp và thực hiện các điều trị khác.

– Là thủ thuật ít tai biến hiệu quả khá cao, giá thành lại thấp hơn so với các phương tiện khác trong lĩnh vực nội soi can thiệp như laser.

8. MỘT SỐ TRƯỜNG HỢP LÂM SÀNG

8.1. Bệnh án 1

– Bệnh nhân nam giới, 44 tuổi. Bị bệnh trước vào viện một năm với hai đợt ho khạc đờm lẫn máu, đã điều trị tại bệnh viện huyện với chẩn đoán viêm phế quản mạn.

– Triệu chứng lâm sàng: thể trạng gầy, thở chậm 12 lần/phút - sâu, nghe có tiếng rít. Giọng nói khàn không nghe rõ tiếng. Co kéo cơ hô hấp phụ. Khám phổi có ran rít và ngáy rải rác hai bên. Nghe có tiếng rít rõ vùng thanh khí quản.

– Soi phế quản: ngay dưới thanh môn là một khối lấp gần kín lòng khí quản, chỉ còn một khe hẹp không thể lách ống soi xuống dưới được. Khối u tăng sinh mạch máu mạnh.

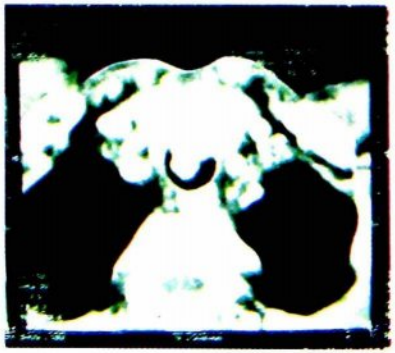

Hình 64. Phim chụp CLVT phổi trước đốt điện

Hình 65. Nội soi của khối u khí quản trước khi đốt

– Chụp cắt lớp vi tính cổ ngực: hình ảnh u sùi thành trước khí quản dài khoảng 25mm từ đoạn nền cổ đã xâm lấn qua thành khí quản.

– Mô bệnh học khối u khí quản: ung thư biểu mô tuyến nang.

Tiến hành mở khí quản đường thấp sát bờ trên của xương ức. Dùng ống soi cứng Fidel số 10 đưa vào sát tổn thương, đốt khối u bằng điện đông cao tần với công suất sử dụng: 40W - 60W. Đốt từ ngoài vào, đốt từng bên. Đốt liên tục cho đến khi khối u biến mất gần hoàn toàn. Sau đó chúng tôi còn tiếp tục đốt lại thêm một lần nữa. Chuyển bệnh nhân xạ trị tiếp tại Bệnh viện K. Theo dõi đến nay đã được 2 năm, hiện khối u không phát triển to thêm.

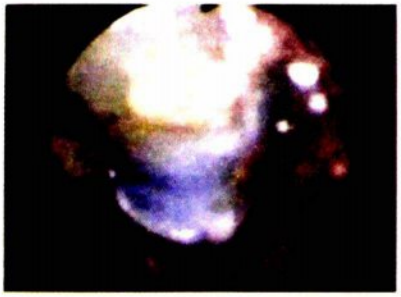

Hình 66. Soi phế quản sau đốt, khối u bị đốt hoàn toàn, để lộ canun KQ

Hình 6.7. Soi phế quản sau 18 tháng với canun phía trước

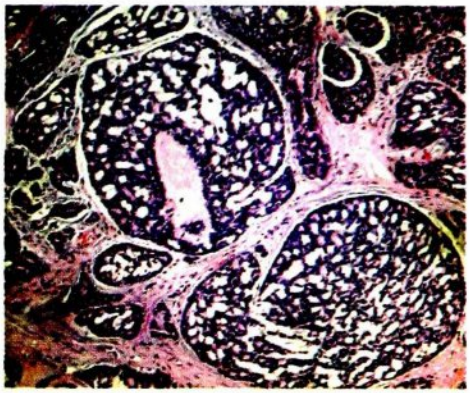

Hình 68. Ung thư biểu mô tuyến nang

8.2. Bệnh án 2

– Bệnh nhân nam giới, 59 tuổi. Trước vào viện 2 tuần xuất hiện khó thở tăng dần, không sốt, ho khạc đờm trắng.

– Khám khi vào: tỉnh, khó thở, nhịp thở 35 lần/phút, có tiếng rít. Tím môi, đầu chi, có co kéo cơ hô hấp phụ rõ. Nghe phổi có ran ngáy hai bên; vùng khí quản có tiếng rít rõ.

– Soi phế quản: u sùi như quả dâu tây bám ở mặt trước khí quản. Không chảy máu, không giả mạc phủ. Khối lấp gần hoàn toàn lòng khí quản, chỉ để lại một khe đủ cho ống cỡ 3,2mm đi qua. Phần khí phế quản phía dưới hoàn toàn bình thường. Khối cách cựa khí quản 2cm.

– Chụp cắt lớp vi tính: hình ảnh khối u lấp tắc gần hoàn toàn lòng khí quản ở vị trí ngang quai động mạch chủ.

– Sinh thiết khối u trong lòng khí quản: u lành tính, viêm loét niêm mạc khí quản trên bề mặt khối u.

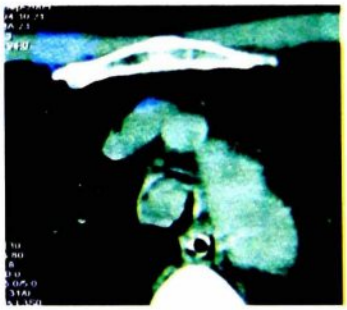

Hình 69. Chụp CLVT trước đốt

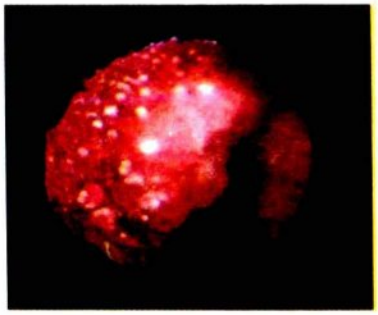

Hình 70. Soi phế quản trước đốt

Tiến hành đốt khối u khí quản bằng điện đông cao tần. Quá trình đốt diễn ra liên tục trong 5 tiếng, cho đến khi loại bỏ hoàn toàn được khối u, lòng khí quản thông thoáng hoàn toàn.

Hình 71. Soi phế quản sau đốt

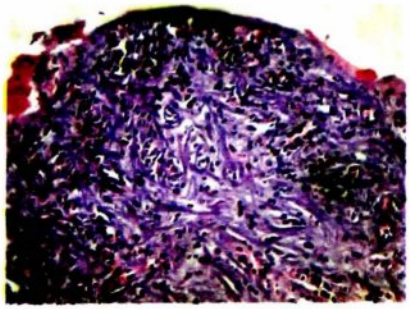

Hình 72. Mô bệnh học khối u

8.3. Bệnh án 3

– Bệnh nhân nam 31 tuổi. Xuất hiện ho, khó thở tăng dần trước vào viện 2 tháng, nghe phổi có thở rít.

– Khám khi vào: tỉnh, khó thở, nhịp thở 30 lần/phút. Nghe vùng khí quản có tiếng rít.

– Chụp CLVT ngực: hình ảnh khối u gây bít tắc khí quản đoạn 1/3 dưới.

– Soi phế quản. Khối u lấp tắc gần hoàn toàn lòng khí quản đoạn 1/3 dưới, khối tròn nhẵn, di động theo nhịp thở. Chân khối u nằm phía sau.

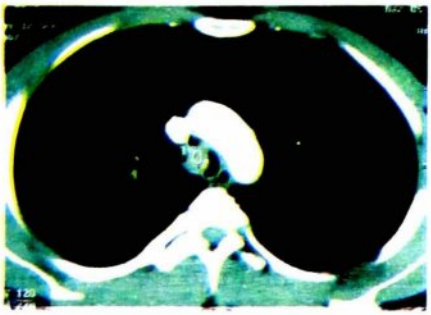

Hình 73. Chụp CT Scan ngực trước đốt



Hình 74. Soi phế quản trước đốt

Tiến hành đốt điện cao tần nhằm loại bỏ khối u khí quản, đốt bề mặt và chân khối u. Sau đốt lấy được khối tổn thương tròn, nhẵn có kích thước 1,5cm, mật độ mềm. Cắt ngang khối thấy tổ chức bên trong khá thuần nhất. Kết quả mô bệnh học khối u khí quản là u xơ lành tính.

Hình 75. Đại thể khối u sau đốt điện được bổ đôi

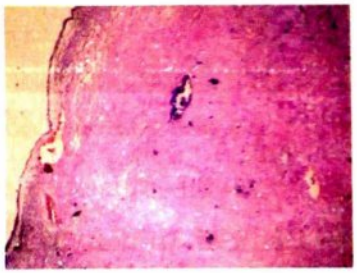

Hình 76. Mô bệnh học khối u: u xơ lành tính

Hình 77. Soi phế quản trước đốt điện

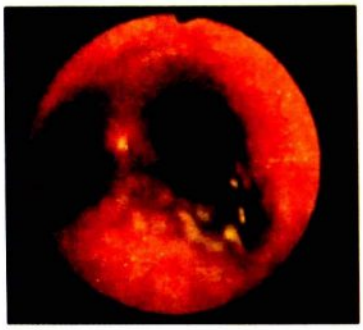

Hình 78. Soi phế quản sau đốt điện

8.4. Bệnh án 4

Bệnh nhân nữ, 40 tuổi. Xuất hiện ho, khó thở rít từ 2 năm nay, điều trị hen phế quản nhiều lần không đỡ. Khó thở tăng dần.

Khám khi vào viện: tỉnh, khó thở, sốt 38^{0}C, ho, khạc đờm xanh. Nghe vùng khí quản có tiếng rít.

Chụp CLVT: khối u khí quản gây lấp tắc lòng khí quản đoạn 1/3 dưới.

Soi phế quản: khối u tròn, bề mặt sần sùi, gây lấp tắc gần hoàn toàn lòng khí quản đoạn 1/3 dưới.

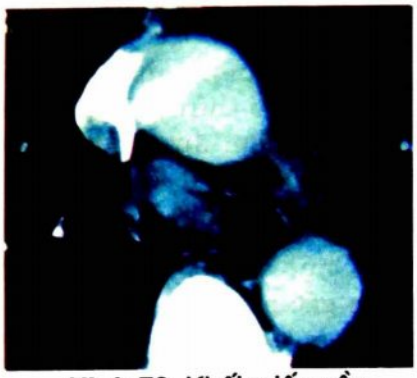

Hình 79. Khối u lấp gần hoàn toàn lòng khí quản

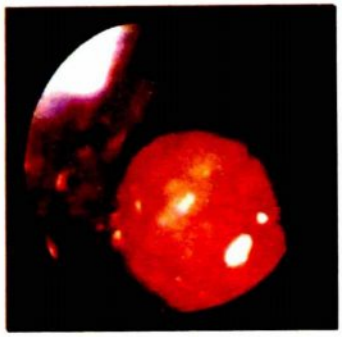

Hình 80. Soi phế quản trước đốt

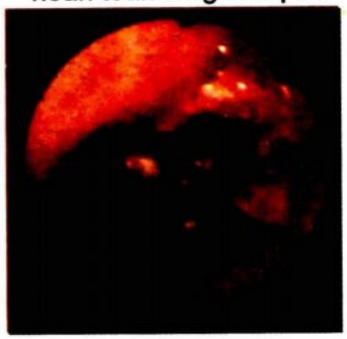

Hình 81. Soi phế quản sau đốt

Kết hợp đốt điện cao tần với cả que đốt cứng và que đốt mềm, đốt liên tục, cho đến khi để lộ gần hoàn toàn lỗ phế quản gốc phải.

Mô bệnh học mảnh sinh thiết lấy trong quá trình đốt điện khối u khí quản: ung thư biểu mô tuyến nang.

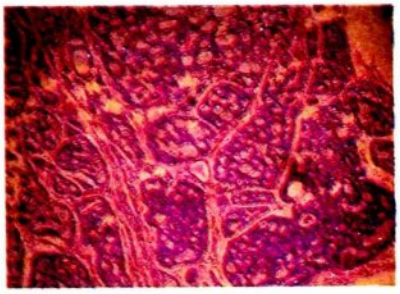

Hình 82. Mô bệnh học: ung thư biểu mô tuyên nang

8.5. Bệnh án 5

Bệnh nhân nam 64 tuổi. Hút thuốc lá 40 bao-năm. Tháng 6/2004 cắt u thùy giữa phổi phải. Trước lúc vào viện 1 tháng có ho, khạc đờm đục và khó thở nghe có tiếng rít, gầy sút 8kg. Khám phổi nghe có tiếng rít khí quản, rì rào phế nang bên phổi phải giảm.

Chụp cắt lớp vi tính ngực: hình ảnh khối u gây lấp tắc phế quản gốc phải. Hạch trung thất. Soi phế quản: khối u gây lấp tắc hoàn toàn phế quản gốc phải, lan sang gây tắc bán phần phế quản gốc trái.

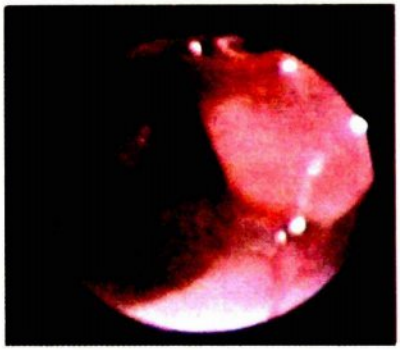

Hình 83. Soi phế quản trước khi đốt

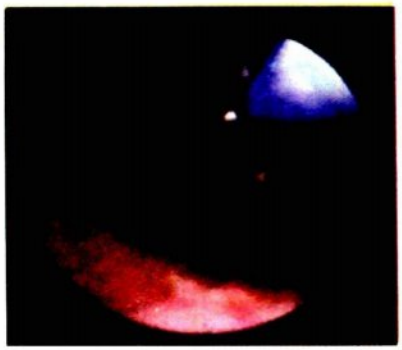

Hình 84. Đốt khai thông gần hoàn toàn lòng khí phế quản

Tiến hành đốt điện đông cao tần, ban đầu khai thông phế quản gốc bên trái, sau đó đốt sang bên phải. Khai thông gần như hoàn toàn phế quản gốc bên phải. Bệnh nhân sau đó được đưa ra phòng hậu phẫu để theo dõi. Sau phẫu thuật 4 tiếng, tình trạng bệnh nhân ổn định, rút được ống nội khí quản. Sau đó 1 tiếng, tình trạng suy hô hấp nặng dần lên, khám và chụp X quang phổi phát hiện tràn khí màng phổi hai bên. Mở màng phổi cả hai bên để hút dẫn lưu liên tục, tuy nhiên tình trạng bệnh nhân không cải thiện, bệnh nhân tử vong.

8.6. Bệnh án 6

– Bệnh nhân nam, 43 tuổi.

– Cách vào viện 4 tháng, bệnh nhân bị viêm phổi nặng, phải mở khí quản. Sau rút canun khí quản 2 tháng, xuất hiện ho, khó thở rít tăng dần.

– Khám phổi: nghe có tiếng rít khí quản.

– Soi phế quản: hình ảnh hẹp khí quản dạng màng ngay chỗ mở khí quản cũ.

– Tiến hành đốt điện đông cao tần phần hẹp khí quản dạng màng, đốt dần từ mép phần màng hẹp cho đến khi khai thông hoàn toàn.

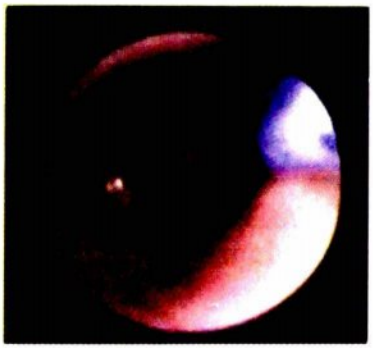

Hình 85. Khí quản trước đốt điện

Hình 86. Khí quản sau đốt điện

TÀI LIỆU THAM KHẢO

1. Ngô Quý Châu, Hoàng Hồng Thái, Nguyễn Thanh Hồi, Nguyễn Quốc Anh, Trần Đăng Luân, Lê Công Định, J.P. Homasson. (2006). *"Kỹ thuật điện đông cao tần giải phóng tắc nghẽn khí quản tại khoa Hô Hấp Bệnh viện Bạch Mai"*. Tạp chí Y học lâm sàng Bệnh viện Bạch Mai. 11, 124-128.

2. Trần Ngọc Thạch, Nguyễn Trần Phùng (2006). *"Những trường hợp phẫu đông nội soi khí phế quản"*. Kỷ yếu các công trình nghiên cứu khoa học Hội nghị nội soi phế quản và lồng ngực toàn quốc lần thứ nhất. 214-221.

3. Van Boxem T.J, Muller M; Venmans B, Postmus P, Sutedja T (1999). *"Nd-YAG Laser vs Bronchoscopic Electrocautery for Palliation of Symptomatic Airway Obstruction. A Cost-Effectiveness Study"*. Chest, 116:1108 - 1112.

4. Van Boxem T.J, Westerga J, Ben J.W.V, Postmus P.E, Sutedja T.G. (2000). *"Tissue effects of bronchoscopic electrocautery. Bronchoscopic appearance and histologic changes of bronchial wall after electrocautery"*. Chest; 117:887– 891.

5. Conti M; Pougeoise M; Wurtz A; Porte H; Fourrier F; Ramon P; and Marquette C.H. (2006). *"Management of postintubation tracheobronchial ruptures"*. Chest; 130: 412-418.

6. Luis M.S, Daniel H.S (2001). *"Interventional pulmonology"*. The New England Journal of Medicine. Vol 344, P: 740-749.

7. Machado R, Mehta A.C (2004). *"Endobronchial electrocautery"*. Flexible bronchoscopy. Black well Science, 2nd edition. 185 - 190.

8. Mathur P.N, Edell E, Sutedja T, and Vergnon J.M (2003). *"Treatment of early stage non-small cell lung cancer "*. Chest 123:176S - 180S.

9. Prakash U.B.S (1999). *"Advances in bronchoscopic procedures"*. Chest. 16:1403 - 1408.

10. Tremblay A, Marquette CH. (2004). *"Endobronchial electrocautery and argon plasma coagulation: a practical approach"*. Can Respir J.11(4):305-10.

MỘT SỐ ĐIỂM MỚI TRONG NỘI SOI PHẾ QUẢN

1. ĐẠI CƯƠNG

Nội soi phế quản từ lâu đã là một kỹ thuật rất hữu ích để chẩn đoán cũng như để can thiệp điều trị một số bệnh lý ở phế quản, phổi.

Ngày nay với sự tiến bộ của khoa học kỹ thuật đã có một số hình thức soi phế quản mới (soi phế quản tự huỳnh quang) với nhiều kỹ thuật can thiệp được áp dụng cho hiệu quả chẩn đoán và điều trị cao.

2. MỘT SỐ ĐIỂM MỚI TRONG NỘI SOI PHẾ QUẢN CHẨN ĐOÁN

Nội soi phế quản (NSPQ) được nhiều tiến bộ trong chẩn đoán hình ảnh hỗ trợ. PET CT giúp phát hiện các xâm lấn ung thư khi còn nhỏ, ngay cả khi kích thước các hạch bị xâm lấn còn trong giới hạn bình thường. CT Scan phổi đa đầu dò tái tạo hình ảnh cây khí phế quản, tái tạo hình ảnh nhu mô phổi, giúp đánh giá mức độ lan, xâm lấn, tổn thương ngoài khí phế quản, soi phế quản ảo. Kết hợp đối chiếu hình ảnh soi phế quản ảo với hình ảnh nội soi bình

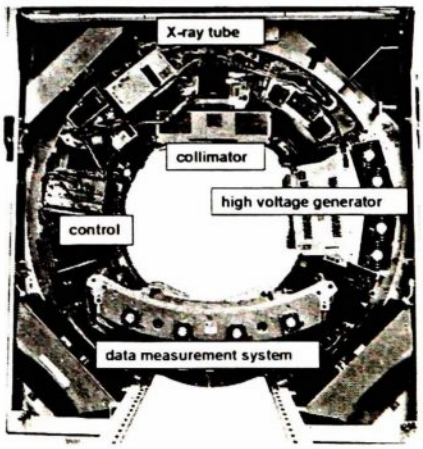

Hình 87. Sơ đồ cấu tạo máy chụp cắt lớp đa đầu dò

thường qua ống soi mềm siêu nhỏ. Các thế hệ ống soi phế quản ống mềm mới dùng một camera nhỏ gắn ở đầu gần của ống soi, hình ảnh quan sát được truyền trực tiếp về bộ vi xử lý hình ảnh rồi lên màn hình nên chất lượng hình ảnh quan sát cao hơn nhiều. Hiện nay các công ty sản xuất ống soi phế quản đã đưa ra các ống siêu nhỏ với đường kính ngoài 2,8 mm, đường kính kênh sinh thiết 1,2 mm. Với sự trợ giúp định vị của X quang màn tăng sáng hai chiều, chụp cắt lớp vi tính, hệ thống định vị từ trường kết hợp với kỹ thuật nội soi ảo sử dụng hình ảnh chụp cắt lớp vi tính đa đầu dò cho phép sinh thiết chính xác các tổn thương nhỏ ở ngoại vi giúp chẩn đoán sớm ung thư phế quản phổi. Ống soi siêu nhỏ giúp đánh dấu vùng tổn thương trước khi mổ nội soi lồng ngực: bơm barit định vị khối u qua nội soi [1],[2],[3].

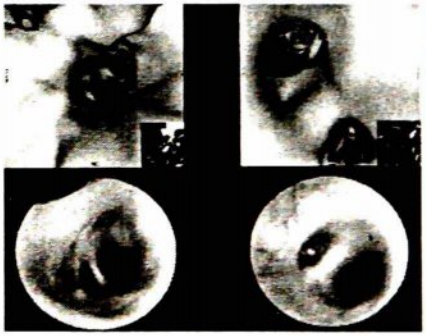

Hình 88. Đối chiếu hình ảnh nội soi phế quản ảo với hình ảnh nội soi phế quản qua ống soi siêu nhỏ

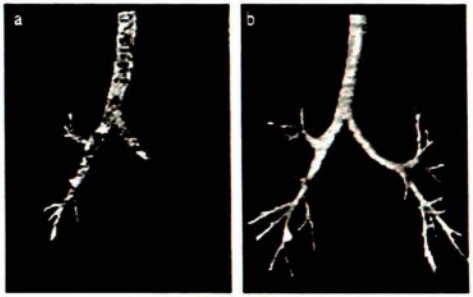

Hình 89. Tái tạo hình ảnh cây khí phế quản bằng máy CLVT xoắn ốc (a) và máy chụp cắt lới vi tính đa đầu dò (b).

– Nội soi phế quản huỳnh quang [4]

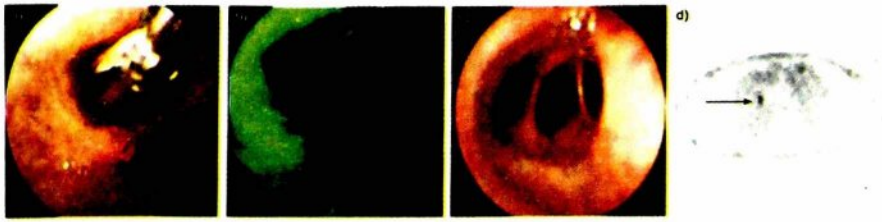

Hình 90: Hình ảnh NSPQ thông thường, NSPQ huỳnh quang, NSPQ kết hợp chỉ dẫn của PET CT

Nội soi phế quản huỳnh quang là thủ thuật sử dụng ánh sáng xanh để quan sát, những tổn thương tiền ác tính và ác tính làm đổi màu ánh sáng mà không cần thuốc khuếch đại huỳnh quang. Thủ thuật được sử dụng trong nội soi phế quản để phát hiện những tổn thương loạn sản, u tại chỗ và những ung thư xâm lấn sớm không phát hiện được với nội soi phế quản ánh sáng trắng.

Dụng cụ: hệ thống nội soi cho phép chuyển chế độ ánh sáng trắng sang ánh sáng xanh. Hiện đã có một vài hệ thống nội soi phế quản huỳnh quang. hai bước sóng ánh sáng khác biệt được ghi là đỏ và xanh. Hình ảnh được xử lý, để đưa lên màn hình, tổ chức bình thường có màu xanh và bất thường có màu nâu đỏ

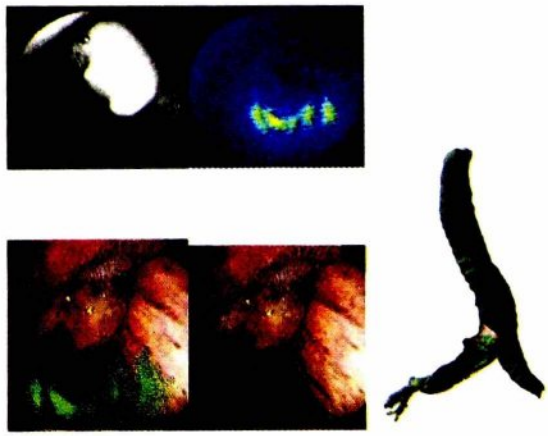

Hình 91: Hình ảnh NSPQ thông thường, NSPQ huỳnh quang, tái tạo hình cây khí phế quản bằng CT Scan đa đầu dò.

Kỹ thuật: ban đầu, tiến hành nội soi phế quản với ánh sáng trắng. Trong khi soi tránh gây ra những tổn thương niêm mạc do đầu ống hoặc do hút. Sinh thiết nên để sau khi tiến hành nội soi phế quản huỳnh quang. Tiến hành nội soi phế quản huỳnh quang để phát hiện những tổn thương nghi ngờ. Việc thực hiện các thủ thuật lấy bệnh phẩm có thể qua nội soi phế quản huỳnh quang hoặc nội soi phế quản ánh sáng trắng sau khi định vị tổn thương qua nội soi phế quản huỳnh quang.

Chỉ định: cho những trường hợp ung thư phế quản hoặc nghi ngờ ung thư phế quản.

Chống chỉ định: cũng tương tự như nội soi phế quản thông thường, kỹ thuật hầu như không có chống chỉ định tuyệt đối



Hình 92: Bên trong bàn soi phế quản định vị từ trường

Hình 93: Soi phế quản với định vị từ trường và hình ảnh CLVT phổi

Siêu âm nội phế quản

Siêu âm nội phế quản là thủ thuật sử dụng đầu dò siêu âm trong đường thở để thăm khám cấu trúc đường thở, trung thất và phổi, xác định vị trí sinh thiết các tổn thương dưới niêm mạc, cạnh phế quản.

Dụng cụ: sử dụng đầu dò siêu âm, đầu dò được đưa qua một ống thông, nối với bộ chuyển cơ học có thể quay được 360^0. Để tiếp xúc trực tiếp với thành phế quản, ống thông được gắn với một bóng ở đầu, sau khi được bơm đầy nước, nó cho phép

tiếp cận thành phế quản. Ngoài ra còn có thể sử dụng đầu dò siêu âm hình rẻ quạt, cho phép quan sát cấu trúc đường thở và trung thất theo các lớp cắt.

Kỹ thuật: có thể sử dụng cả hai đầu dò khi tiến hành nội soi phế quản dưới gây mê toàn thân hoặc gây tê tại chỗ. Đầu dò được đưa qua kênh sinh thiết của ống nội soi phế quản mềm đường kính ít nhất 2,8mm. Khi vào đến đường thở, bóng được bơm đầy nước cho đến khi tiếp xúc hoàn toàn với thành khí phế quản và các cấu trúc xung quanh. Đầu dò được di chuyển trong lòng khí phế quản để quan sát các cấu trúc ở các vị trí khác nhau.

Chỉ định: kỹ thuật được sử dụng để quan sát các cấu trúc, sự xâm lấn của các khối u, hướng dẫn cho chọc hút xuyên thành phế quản, phân biệt các cấu trúc mạch và không mạch máu. Siêu âm nội phế quản có thể hữu ích trong hướng dẫn điều trị quang động và xạ trị áp sát và các kỹ thuật can thiệp khác thông qua việc đánh giá thể tích khối u [1].

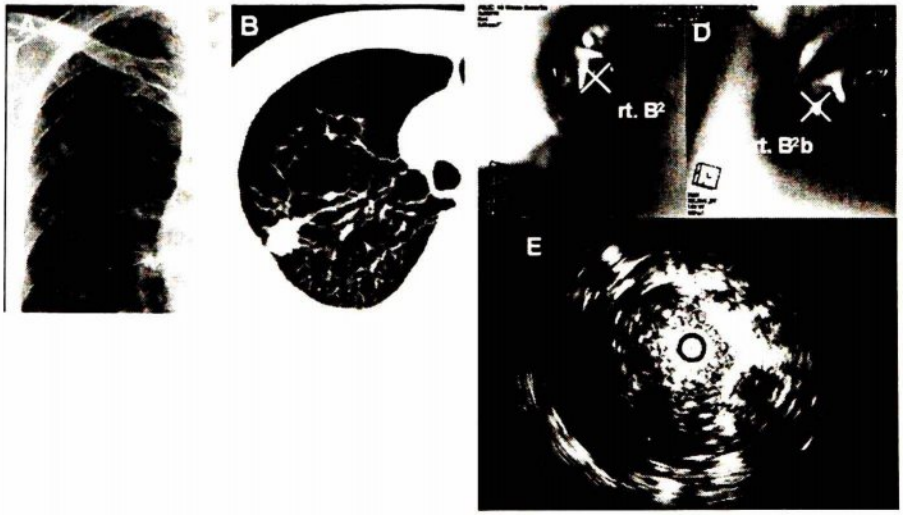

Hình 94: Siêu âm nội phế quản

3. MỘT SỐ ĐIỂM MỚI TRONG NỘI SOI PHẾ QUẢN CAN THIỆP

Các phương pháp nhiệt đông sử dụng dòng điện tần số cao trong nội soi, Đốt khối u khí – phế quản bằng laser qua nội soi, liệu pháp áp lạnh trong điều trị các khối u khí phế quản qua nội soi, đặt giá đỡ khí phế quản đã được trình bày ở các bài riêng nên trong khuôn khổ bài này chỉ trình bày một số kỹ thuật khác.

3.1. Thermoplasty phế quản

Thermoplasty phế quản là kỹ thuật dùng nhiệt của sóng radio truyền qua một dụng cụ bằng kim loại đưa vào lòng phế quản qua ống soi phế quản mềm, gây tiêu huỷ, giảm tăng sinh cơ trơn trong hen phế quản. Kỹ thuật này đã được sử dụng ở các bệnh nhân hen phế quản bước đầu thấy có tác dụng tốt.

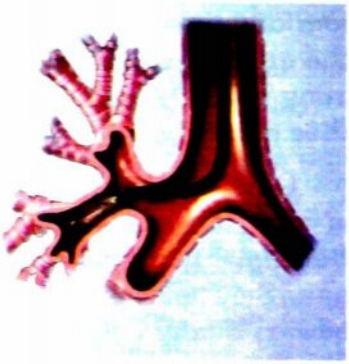

Hình 95: Ống thông thermoplasty trong phế quản

3.2. Giảm thể tích phổi qua nội soi phế quản

Giảm thể tích phổi qua nội soi phế quản là kỹ thuật làm giảm thể tích nhu mô phổi. Kỹ thuật này có thể được thực hiện với việc gây đóng đường thở bằng các vật liệu tắc như các van một chiều của hãng Spigots, Pulmons hoặc bơm các keo sinh học qua nội soi. Bắc cầu đường thở trong phổi qua nội soi cũng là một phương pháp làm giảm thể tích phổi ở những người bị giãn phế nang được thực hiện với việc nối thông các đường thở bằng các stent nối liền các đường thở giúp khí có thể lưu thông dễ dàng giải quyết tình trạng ứ khí cạm trong phổi [5].



Hình 96. Kỹ thuật đặt Pulmon I

Hình 97. Van một chiều làm giảm thể tích phổi

3.3. Nong khí phế quản bằng bóng qua nội soi phế quản ống cứng

Khai thông lòng khí phế quản cần thiết cho những trường hợp có tắc khí phế quản có đe dọa tử vong. Với những trường hợp lòng khí phế quản tắc hẹp ít, nong khí phế quản thích hợp hơn so với các kỹ thuật cắt bỏ.

Kỹ thuật đạt hiệu quả cao khi làm kết hợp với các kỹ thuật đốt laser qua nội soi hoặc đặt giá đỡ. Nong khí phế quản bằng bóng nhựa cũng được chỉ định trong các trường hợp tắc hẹp khí phế quản do lao, các tắc hẹp sau ghép phổi, đặt nội khí quản kéo dài. Các biến chứng bao gồm: co thắt phế quản, đau ngực, vỡ khí quản, tràn khí màng phổi, tràn khí trung thất.

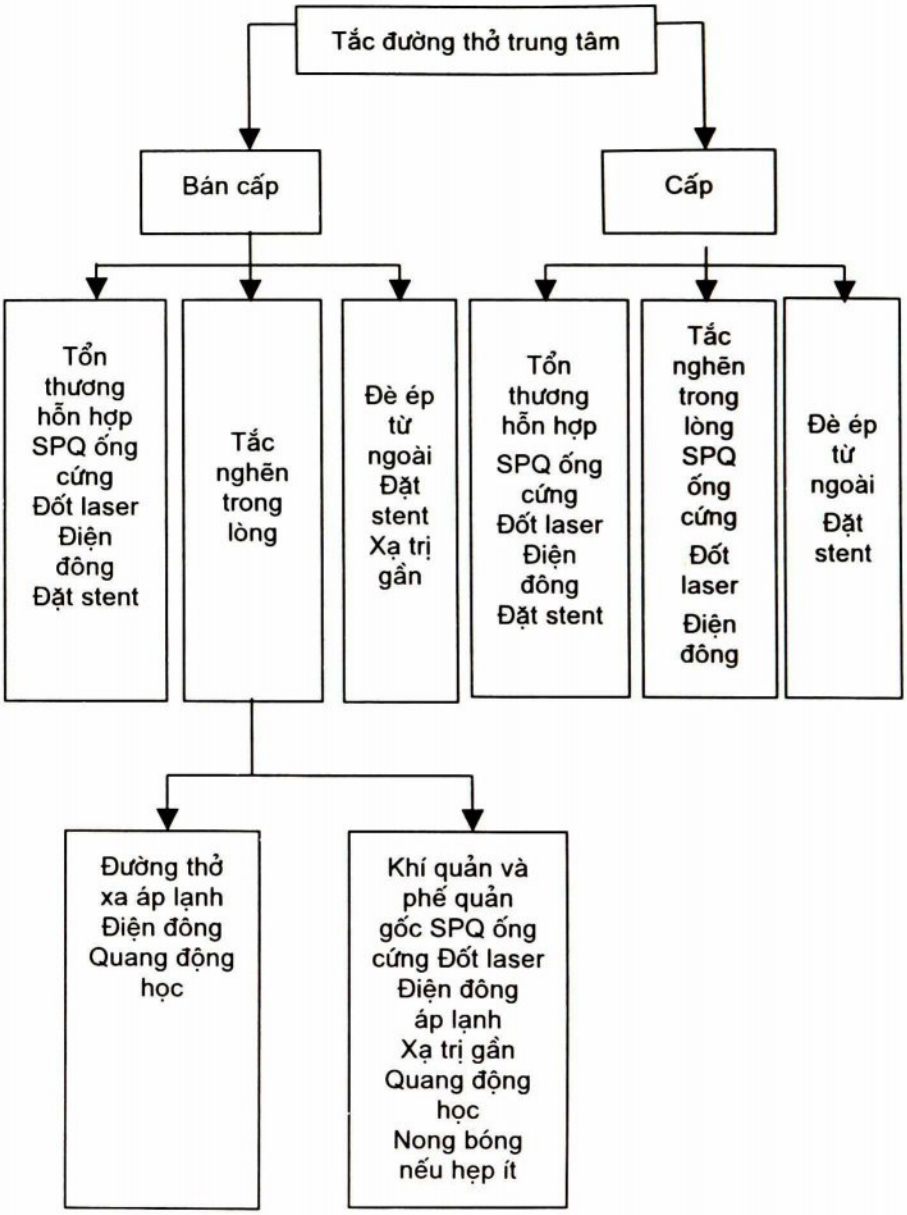
Tắc đường thở trung tâm
Bán cấp
Cấp
Tổn thương hỗn hợp SPQ ống cứng Đốt laser Điện đông Đặt stent
Tắc nghẽn trong lòng
Đè ép từ ngoài Đặt stent Xạ trị gần
Tổn thương hỗn hợp SPQ ống cứng Đốt laser Điện đông Đặt stent
Tắc nghẽn trong lòng SPQ ống cứng Đốt laser Điện đông
Đè ép từ ngoài Đặt stent
Đường thở xa áp lạnh Điện đông Quang động học
Khí quản và phế quản gốc SPQ ống cứng Đốt laser Điện đông áp lạnh Xạ trị gần Quang động học Nong bóng nếu hẹp ít

3.4. Điều trị quang động học

Quang động học trị liệu đã được FDA chứng nhận trong việc làm giảm tắc nghẽn đường thở do các khối u ác tính và thay thế phẫu thuật trong những trường hợp ung thư phổi trung tâm xâm lấn ít. Quang động học trị liệu hoạt động dựa trên nguyên lý một số phức hợp như những chiết xuất hematoporphyrin có khả năng như những chất nhậy cảm ánh sáng, khi chúng có mặt trong những tế bào ác tính, các tế bào này nhạy cảm với tổn thương do ánh sáng đơn sắc. Hiệu quả chọn lọc của quang động trị liệu trên những tế bào ác tính được xem là do sự nhận và lưu giữ các tác nhân nhậy cảm ánh sáng ở các tế bào ung thư nhiều hơn các tế bào bình thường. Hiệu quả xuất hiện sau truyền tĩnh mạch các tác nhân nhậy cảm ánh sáng 24 - 48 giờ. Do vậy, nội soi phế quản điều trị quang động học thường được tiến hành sau 1 - 2 ngày sau truyền các tác nhân nhậy cảm ánh sáng. Sau đó 1 – 2 tuần nội soi phế quản với ánh sáng bình thường để làm sạch các tổ chức hoại tử.

Chỉ định lý tưởng cho quang động trị liệu là những bệnh nhân có tắc nghẽn đường thở do nhiều khối u ác tính trong lòng phế quản, những trường hợp u ác gây đè ép nhẹ từ ngoài và những khối u gây xâm lấn nhẹ đường thở trung tâm. Những khối u gây đè ép nhiều, quang động trị liệu chỉ có vai trò làm giảm sự tắc nghẽn đường thở do vậy làm cải thiện chức năng thông khí và cải thiện chất lượng cuộc sống. Biến chứng bao gồm: tăng nhậy cảm ánh sáng của da, ho máu do hoại tử tổ chức khối u [9].

3.5. Xạ trị áp sát nội phế quản

Xạ trị áp sát là biện pháp điều trị các khối u với việc đưa chất phát xạ vào tại khối u. Kỹ thuật này đảm bảo việc phát xạ với liều tối đa tới khối u trong khi tác động tới các tổ chức bình thường xung quanh nhỏ nhất. Xạ trị áp sát được thực hiện với

một ống thông rỗng, nhỏ đưa vào tổ chức ác tính gây tắc nghẽn dưới hướng dẫn của ống nội soi phế quản mềm. Chất phát xạ sau đó được bơm vào khối u.

Kỹ thuật được Yankauer thực hiện lần đầu tiên năm 1922. Sau đó, với sự ra đời của nhiều kỹ thuật hiện đại như nội soi phế quản ống mềm, cấy iridium - 192. Ngày nay xạ trị áp sát trở thành kỹ thuật can thiệp qua nội soi phế quản hấp dẫn đặc biệt cho những bệnh nhân ngoại trú.

Mục tiêu chính của kỹ thuật là làm giảm tắc nghẽn đường thở. Ngoài ra, kỹ thuật còn được sử dụng để phát xạ tới những tổ chức lân cận. Xạ trị áp sát là biện pháp điều trị hiệu quả nhất và an toàn nhất cho những khối u ở đường thở trung tâm. Với những bệnh nhân có khối u ác tính gây tắc nghẽn đường thở, tỷ lệ khai thông đường thở đạt 60 - 90%, với các biểu hiện giảm khó thở, ngừng ho máu, và giảm ho trong hầu hết các trường hợp.

Xạ trị áp sát được thực hiện nhiều lần, nhìn chung nên sử dụng kết hợp với đốt điện laser Nd:YAG hoặc xạ trị từ ngoài để làm giảm nhanh và duy trì hiệu quả khai thông đường thở [9].

Các biến chứng bao gồm: ho máu ồ ạt và thủng khí phế quản.

TÀI LIỆU THAM KHẢO

1. Bolliger C.T; Mathur P.N; Beamis J.F; Cavaliere S; Colt H; Diaz-Jimenez J.P; Dumon J.F; Edell E; Kovitz K.L; Macha H.N; Mehta A.C; Marel M; Noppen M; Strausz J; Sutedja T.G. (2002). *"Endobronchial ultrasound-ERS/ATS statement on interventional pulmoology"*. Eur-Respir J. 19: 356-373.

2. Chen J.S; Hsu H.H; Lai I.R; Tai H.C; Lai H.S; Lee Y.C; Shaw J.S; Hung Y.P; Lee P.H; Chang K.J. (2006).

"Validation of a computer-based bronchoscopy simulator developed in Taiwan". J Formos Med Assoc. 105: 569-576.

3. Colt H.G; Crawford S.W; and Galbraith O. (2001). "Virtual reality bronchoscopy simulation - A revolution in procedural training". Chest; 120; 1333-1339.

4. Lam M; Wong M.P; Lam D.C.L; Wong P.C; Mok T.Y.W; Lam F.M; Ip M.S.M; Ooi C.G.C and Lam W.K (2006). *"The clinical value of autofluorescence bronchoscopy for the diagnosis of lung cancer"*. Eur Respir J. 28; 915-919.

5. Noppen M; Tellings J.C; Dekeukeleire T; Dieriks B; Hanon S; D'Haese J; Meysman M; and Vincken W. (2006). *"Successful treatment of a giant emphysematous bulla by bronchoscopic placement of endobronchial valves"*. Chest; 130: 1563-1565.

6. Ost D; De Rosiers A; Britt E.J; Fein A.M; Lesser M.L; Mehta A.C (2001). *"Assessment of a bronchoscopy simulator"*. Am J Respir Crit Care Med; 164; 2248-2255.

7. Prakash U.B.S. (1999). *"Advances in bronchoscopic procedures"*. Chest; 116: 1403-1408.

8. Ving D.J; Liu K; Choplin R.H; and Haponik E.F. (1996). "Virtual bronchoscopy - Relationships of virtual reality endobronchial simulations to actual bronchoscopic findings". Chest; 109: 549-543.

ĐẶT KHUNG GIÁ ĐỠ KHÍ PHẾ QUẢN (STENT)

I. GIỚI THIỆU

Ngày nay, soi phế quản đã trở thành kỹ thuật thường qui trong chẩn đoán bệnh lý phổi. Tại các nước phát triển, kỹ thuật ống soi phế quản mềm đã được trang bị đến các khoa nội hô hấp.

Ở Việt Nam, Hiện nay soi phế quản đã được trang bị đến một số trung tâm Lao và bệnh phổi tuyến tỉnh. Tuy nhiên, các kỹ thuật chủ yếu mới dừng lại ở soi phế quản chẩn đoán. Nội soi điều trị can thiệp như cắt bỏ khối u trong lòng khí phế quản bằng laser, đặt khung giá đỡ (Stent), nong khí phế quản...mới đang bắt đầu triển khai tại một số bệnh viện trung ương: Bệnh viện lao và bệnh phổi Trung ương, khoa Hô hấp Bệnh viện Bạch Mai, Bệnh viện 103, Bệnh viện Chợ Rẫy....

Trong thực tế lâm sàng, các bệnh nhân có các tổn thương lành tính hoặc ác tính dẫn đến chít hẹp đường thở lớn khá thường gặp và trở thành thách thức với các bác sĩ chuyên ngành Hô hấp. Các tổn thương này nếu tổn thương tại khí quản hoặc đường thở trung tâm (Carina, phế quản gốc hai bên) có thể gây khó thở, thậm chí suy hô hấp và tử vong.

Các nguyên nhân gây tắc nghẽn thường gặp gồm: sự phát triển quá mức các tổ chức u hạt, xơ hóa, nhuyễn hóa khí quản, các khối u lành tính hoặc ác tính trong lòng đường thở, hoặc chèn ép khí phế quản từ ngoài gây hẹp lòng đường thở.

Điều trị chít hẹp đường thở trung tâm bằng phẫu thuật vẫn là chỉ định trước tiên, tuy nhiên, các tổn thương có thể

phẫu thuật được không nhiều, chủ yếu là các tổn thương lành tính và khu trú, còn lại, trong đa số các trường hợp, bệnh nhân không thể mổ được, do tình trạng toàn thân nặng, nhiều bệnh kết hợp, đặc biệt là các tổn thương ác tính ở giai đoạn muộn, không còn chỉ định phẫu thuật. Đối với các tổn thương ác tính trong lòng đường thở, các phương pháp điều trị như: hóa chất, xạ trị, cắt bỏ khối u bằng nhiệt đông, laser có tác dụng tăng cường chất lượng cuộc sống cho bệnh nhân, tuy nhiên, các khối u tái phát nhanh và việc tiếp tục các điều trị tạm thời có nhiều hạn chế.

Sự ra đời của phương pháp đặt khung giá đỡ (Stent) cho đường thở đã tạo ra bước phát triển mới trong điều trị tắc nghẽn đường thở trung tâm do các căn nguyên khác nhau. Đây là phương pháp được đánh giá là đơn giản, an toàn và tương đối dễ thực hiện.

II. CHỈ ĐỊNH VÀ CHỐNG CHỈ ĐỊNH

1. Chỉ định

Nội soi phế quản điều trị cắt bỏ khối u hoặc đặt Stent có thể tiến hành trên tất cả các bệnh nhân có tắc nghẽn do u trong lòng đường thở hoặc chèn ép đường thở trung tâm. Không phụ thuộc vào loại tổn thương mô bệnh học, nguyên phát hay thứ phát.

Các tổn thương ở thuỳ trên, về nguyên tắc vẫn có thể tiến hành cắt bỏ, song khó thực hiện và nguy cơ biến chứng cao.

Ống soi phế quản mềm và gây tê tại chỗ chỉ sử dụng trong những trường hợp u nhỏ và ở thuỳ trên, tuy nhiên kết quả thường hạn chế.

Trong những trường hợp u ác tính không còn chỉ định mổ thì điều trị nội soi là phương pháp duy nhất để lưu thông đường thở, cải thiện chất lượng cuộc sống cho bệnh nhân.

Một số bệnh nhân chuẩn bị mổ cũng có thể tiến hành nội soi điều trị nhằm giải phóng ùn tắc, viêm nhiễm dưới tắc nghẽn và cải thiện chức năng phổi.

Đối với các bệnh nhân ung thư phổi giai đoạn IIIB, cũng có thể điều trị nội soi, kết hợp với các phương pháp khác như xạ trị, hóa chất là phương pháp trước tiên. Bệnh nhân có thể được mổ sau vài tháng điều trị. Một số chỉ định cụ thể:

2. Các khối u [9]

2.1. Khí quản

– Chèn ép từ ngoài. Đặt ống Stent là phương pháp đơn giản và hiệu quả.

– U trong lòng khí quản: cắt bỏ u và đặt Stent

– U thực quản gây dò thực quản khí quản: Đặt Stent bịt lỗ rò, có thể kết hợp với đặt Stent thực quản.

2.2. U carina: cắt bằng laser đến mức tối đa, sau đó đặt ống Stent hình chữ Y

2.3. U phế quản gốc và thuỳ dưới

– Chèn ép ngoài: nong và đặt Stent

– U trong lòng: trường hợp u bít kín hoàn toàn lỗ phế quản, cần thăm dò thận trọng chiều dài của tắc nghẽn bằng dây hút và ống soi mềm để dự kiến mức độ cắt bỏ u bằng laser và ống soi cứng. Kỹ thuật này đòi hỏi thủ thuật viên có nhiều kinh nghiệm.

3. Chít hẹp khí phế quản [6]

3.1. Chít hẹp khí quản

– Chít hẹp do niêm mạc dày lên, dạng hình vòm không có tổn thương sụn: cắt vòng dày niêm mạc theo hình sao bằng dao

hoặc kéo nội soi, sau đó nong bằng ống soi cứng. Thường không phải đặt Stent. Ít tái phát.

– Chít hẹp khí quản do vòng sụn bị sập, tạo thành dạng đồng hồ cát: loại chít hẹp này dễ nong, nhưng tái phát nhanh, thường chỉ sau 10 ngày. Phải đặt ống Stent. Khó điều trị với những trường hợp sau mở khí quản, chít hẹp ở cao, sát với dây thanh âm, ống Stent dễ di chuyển sau đặt.

3.2. Chít hẹp phế quản

– Chít hẹp phế quản do lao: khó điều trị do quá trình viêm do lao thường đang tiến triển. Hay tái phát. Kết quả tốt khi kết hợp với đặt ống Stent [8].

– Chít hẹp phế quản bẩm sinh: dễ điều trị, kết quả tốt sau nong phế quản.

– Chít hẹp phế quản sau ghép phổi, thường xảy ra ở phế quản gốc trái. Tiến hành đặt ống Stent tạm thời.

4. Chống chỉ định

Soi phế quản điều trị thực hiện dưới gây mê toàn thân, dùng ống soi phế quản cứng và có can thiệp gây chảy máu trong đường thở. Vì vậy các chống chỉ định bao gồm:

– Các chống chỉ định gây mê toàn thân: suy thận, suy tim, suy hô hấp nặng.

– Các chống chỉ định với thủ thuật gây chảy máu: rối loạn đông máu, chảy máu.

– Bệnh nhân không đồng ý.

Do đây là kỹ thuật có mục đích là giải phóng các tắc nghẽn, hồi phục lại lưu thông của đường thở vì vậy hầu như không có chống chỉ định với loại mô bệnh và hình thái của tổn thương. Một số tác giả khuyên không nên cắt bỏ khối u carcinoid do nguy cơ chảy máu cao. Tuy nhiên, với trang bị

máy laser và các kinh nghiệm trong cầm máu vẫn có thể cắt bỏ khối u an toàn.

5. Sinh lý hô hấp với nội soi điều trị

Trong nội soi điều trị, các tắc nghẽn thường là tắc nghẽn cố định ở khí quản hoặc các phế quản gốc. Bệnh nhân có thể thích ứng trong một thời gian dài, tuỳ theo vị trí, sự phát triển nhanh hay chậm, kích thước của khối u, tình trạng của phổi lân cận, mà tắc dịch tiết phía dưới tổn thương. Tuy nhiên khi đã xuất hiện suy hô hấp thì chỉ định nội soi can thiệp cần được tiến hành nhanh để cải thiện triệu chứng cho bệnh nhân.

III. CÁC PHƯƠNG PHÁP CAN THIỆP, ĐẶT ỐNG STENT VÀ KỸ THUẬT LASER [3],[4]

Nội soi can thiệp điều trị thường được tiến hành tại các trung tâm có trang bị hiện đại. Hình thức nhập viện của bệnh nhân chủ yếu là lưu trú một vài ngày sau khi làm thủ thuật nhằm giảm chi phí y tế. Do nội soi điều trị tiến hành trên những bệnh nhân mắc bệnh nặng, các can thiệp chủ yếu vào các tổn thương ở phế quản trung tâm, nguy cơ tai biến nhiều vì vậy, nội soi tiến hành thủ thuật phải được đặt trong bệnh viện đa khoa, và có sự phối hợp chặt chẽ với khoa gây mê hồi sức và khoa ngoại lồng ngực.

Nội soi chẩn đoán hoặc điều trị đơn giản, có thể tiến hành tại khoa hồi sức hoặc buồng bệnh phẫu, trong của mổ... Song nội soi điều trị can thiệp lớn, sau được gọi là nội soi ngoại khoa, phải được tiến hành tại các phòng có trang bị chuyên biệt, gồm các phương sự, phương đồ, phương hồi tỉnh sau sự, và phương của các dụng cụ.

1. Phòng đợi

Cần có phòng đợi cho bệnh nhân ngoại trú có thể ngồi được và giường nằm cho các bệnh nhân nặng. Tại đây có trang bị bể thông khí oxy.

2. Phòng soi

Đây là phòng chủ đạo của một đơn vị soi phế quản điều trị. Cũng như các kỹ thuật nội soi khác, soi phế quản phải được tiến hành trong điều kiện vô trùng. Tuy nhiên, trong phòng cần có các phương tiện cho gây mê, hồi sức như máy thở, hệ thống oxy, máy hút...

Giữa phòng là bàn soi, khoảng không gian xung quanh được chia làm 3 khu:

Vùng 1: Bên phải bệnh nhân, dành cho gây mê.

Vùng 2: Trên đầu bệnh nhân, dành cho thủ thuật viên.

Vùng 3: Bên trái bệnh nhân, dành cho y tá.

Ở vùng 1 đặt máy gây mê và máy theo dõi monitering. Tại vùng 2, thủ thuật viên, ngồi trên ghế xoay có thể điều chỉnh lên xuống được. Vùng 3 là nơi đặt nguồn sáng, bàn để dụng cụ, và các thuốc cần thiết như xylocain, nước muối sinh lý, adrenalin.

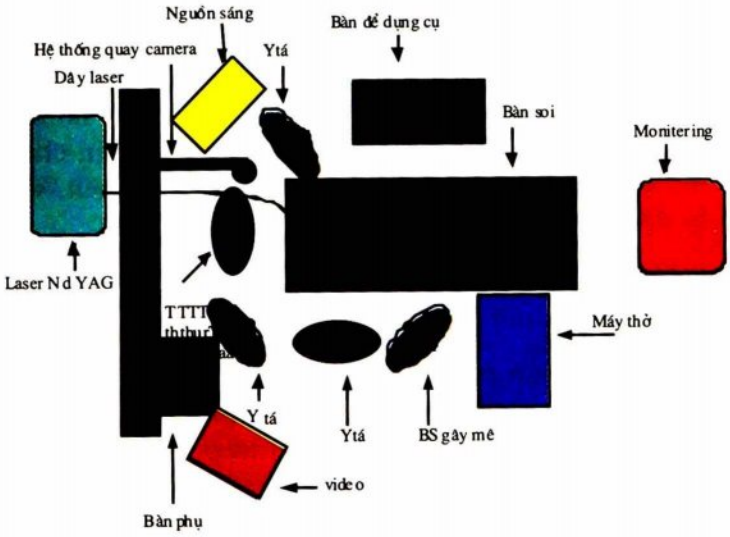

Hình 98. Sơ đồ thiết kế phòng nội soi phế quản can thiệp

3. Phòng hồi tỉnh sau soi

Tại phòng hồi tỉnh sau soi các nguy cơ cũng nhiều, tương tự như trong quá trình soi vì vậy phòng này cũng được trang bị đầy đủ các máy móc và thuốc hồi sức cần thiết. Các thuốc phải có: adrenalin, corticoid, giãn phế quản, thuốc chống loạn nhịp và thuốc giảm đau.

4. Phòng khử trùng và cất dụng cụ

Cần xây dựng phòng khử trùng cho các dụng cụ nội soi. Ống soi được đặt trong rổ chuyên dụng tránh gập gẫy, sau đó được rửa trong các bể liên hoàn. Từ bể làm sạch bằng tay, bằng máy rồi chuyển sang ngâm trong bể chứa gluteraldehyt 2% trong vòng 30 phút, sau đó làm khô và bảo quản vô trùng.

IV. DỤNG CỤ

1. Bàn soi: bàn soi có thể điều chỉnh nâng cao đầu, nghiêng sang bên chảy máu

2. Dụng cụ theo dõi và gây mê hồi sức: theo dõi mạch, huyết áp và độ bão hoà oxy. Các dụng cụ cơ bản cho hồi sức như soi thanh quản, ống đặt nội khí quản, bóng bóp, máy hô hấp, máy phá rung. Trong nội soi điều trị, thiếu oxy là biến chứng hay gặp nhất, kéo theo các biến chứng khác về tim mạch. Vì vậy hệ thống đo độ bão hoà oxy phải rất chính xác [1].

3. Ống soi phế quản mềm: giúp làm sạch đường thở và thăm khám tổn thương dưới chít hẹp...

4. Ống soi phế quản cứng: để thực hiện cắt khối u trong lòng khí phế quản, bắt buộc phải có ống soi phế quản cứng. Bác sĩ Dumon đã cùng với hãng EFER của Pháp thiết kế ra loại ống soi mới mang tên ông, thuận tiện trong nội soi điều trị. Bộ phận quan trọng nhất là đoạn thân trung, cho phép nối với các ống có kích cỡ khác nhau. Trên bộ phận này có các cửa vào cho

phép luồn cùng 1 lúc dây hút, dây laser, que thấu kính, panh sinh hiết, và có thể nối với bộ phận hỗ trợ hô hấp đảm bảo không ảnh hưởng nhiều đến thao tác của thủ thuật viên.

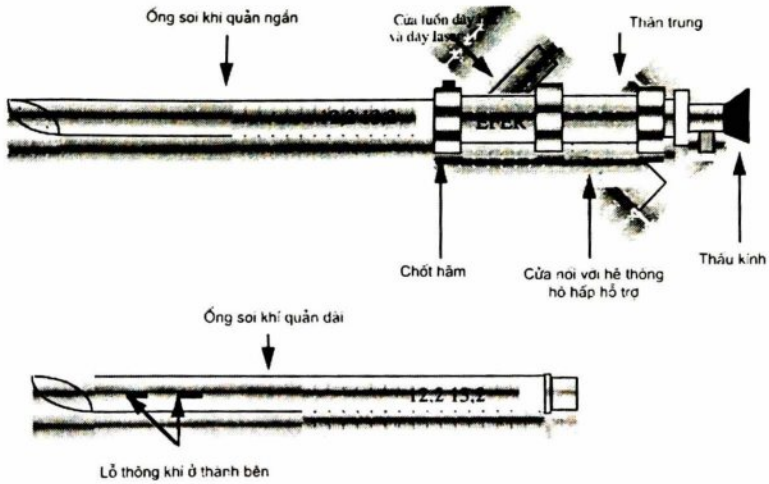

Hình 99. Sơ đồ ống soi phế quản cứng

Đoạn trung gian

Là đoạn vặn vào đầu trung tâm của ống soi khí quản, cho phép luồn ống soi phế quản qua.

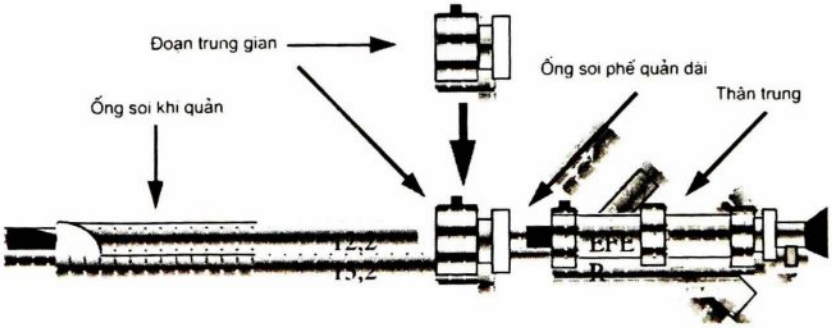

Hình 100. Sơ đồ ống soi phế quản cứng-đoạn trung gian

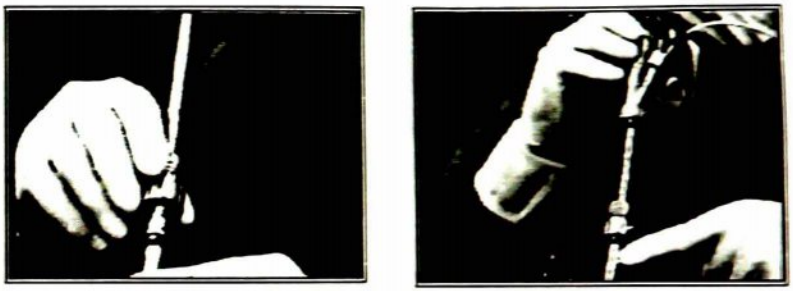

Hình 101. Luồn ống soi phế quản dài qua ống soi khí quản

Có 3 loại ống thông dụng:

– Loại ống ngắn soi khí quản. Ống này không có các lỗ thông khí bên tránh thoát khí ở mức thanh quản.

– Loại ống dài có lỗ thông khí bên cho phổi đối diện để soi phế quản.

– Loại ống cho trẻ em đường kính 3-5mm dài 20cm.

Dùng vòng silicon có các màu khác nhau ở đầu ống để dễ nhận biết kích cỡ.

Màu	Đường kính (mm)	Chiều dài (mm)
Vàng	12.2 / 13.2	260
Đen	10.4 / 12	+
Trắng	9 / 10.5	+
Đỏ	8.4 / 10	+
Xanh lá cây	7.4 / 9	+
Xanh da trời	6.4 / 8	+
	6 / 6.5	200
Trẻ em	5 / 5.5	+
	4 / 4.5	+

5. Hệ thống luồn ống Stent

Có 4 loại ống phù hợp với các kích thước khác nhau của ống Stent. Mỗi hệ thống gồm:

– Cửa giữ ống Stent. Tại đây ống Stent được cuộn lại chuẩn bị được đẩy vào trong lòng khí phế quản.

– Bộ phận dẫn ống Stent, để dễ dàng luồn ống vào cửa đặt ống.

– Một que đẩy ống, để đẩy ống vào trong lòng đường thở.

– Một bộ phận nối với máy hút để tạo chân không trong lòng ống.

Mỗi hệ thống có màu tương ứng với màu của ống soi.



Hình 102. Bộ phận luồn stent

Màu của ống	Đường kính Stent
Vàng	15 ⇔ 16
Đen	11 ⇔ 14
Trắng	10 ⇔ 11
Đỏ	8 ⇔ 10

6. Các dụng cụ khác

6.1. Dây hút

Dây nhỏ, nhưng đủ cứng để không bị xẹp khi hút, đường kính không vượt quá 3 mm, chiều dài 60cm. Dây hút có vai trò rất quan trọng nhằm hút các chất tiết, các mảnh tổ chức, máu và khí làm sạch vùng can thiệp, cho phép bơm xylocain, nước muối sinh lý, adrenalin vào phế quản.

Ngoài ra, dây hút phải trong suốt để không hấp thu năng lượng của tia laser, tránh cháy và thủng.

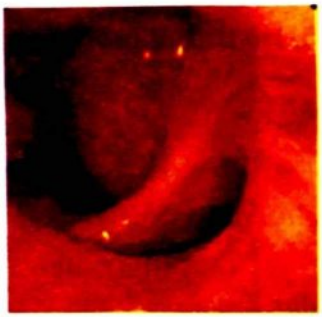

Hình 103. Dùng đầu dây hút đánh giá giới hạn của tổn thương ở thuỳ dưới phải.

Thủ thuật viên có thể dùng đầu que chạm vào tổn thương, đánh giá độ di động của tổn thương.

Hình 104a. U phế quản

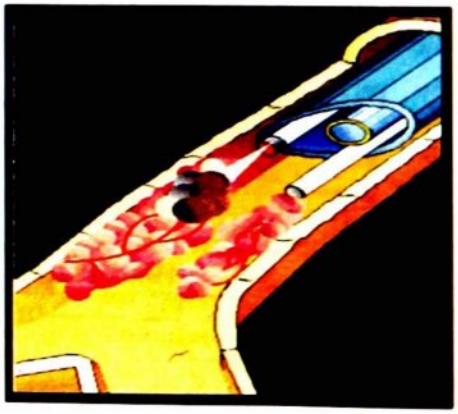

Hình 104b. U khí quản

Hình 104. Hình ảnh dây laser, dây hút và que thấu kính trong lòng ống soi

6.2. Các loại kìm

Các panh phải dài và nhỏ để có thể luồn vào lòng ống soi cùng với que thấu kính và dây hút. Chiều dài 60cm với người lớn và 20cm cho trẻ em.

Có các loại:

- Kìm sinh thiết răng hình thìa.
- Kìm gắp dị vật răng cá sấu.
- Kéo cắt nội soi.
- Móc chỉ.

6.3. Thấu kính

Thấu kính thẳng, luồn vào ống soi qua lỗ nhỏ của nút silicon ở đầu ống soi. Có 3 cỡ : 4; 5,5 và 7mm. Thấu kính có thể nhìn trực tiếp, hoặc nối với màn hình video, bộ phận ghi băng để lưu giữ hồ sơ.

6.4. Kìm cắt

Gồm 2 ống có thể trượt lên nhau. Tại đầu xa của ống ngoài có cửa sổ để áp vào tổ chức cần cắt.

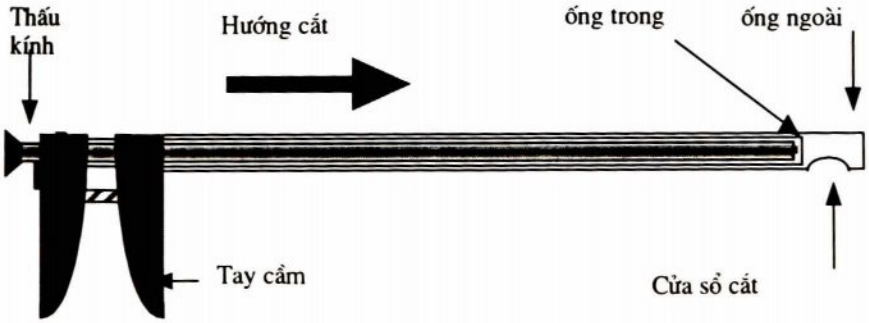

Hình105. Sơ đồ kìm cắt

7. Các ống Stent

7.1. Giới thiệu

Điều trị nội soi chít hẹp hoặc tắc nghẽn đường thở như nong, cắt bỏ khối u trong lòng đường thở, cần kết hợp với đặt ống Stent để giữ cho đường thở được thông thoáng.

Có nhiều loại ống Stent, có thể phân thành 2 nhóm:

– Ống Stent bằng silicon, có hoặc không có gia cố thêm kim loại. loại này lại có 2 dưới nhóm:

+ Ống thẳng: sử dụng nhiều nhất, dễ đặt và dễ lấy ra.

+ Loại phân nhánh hình chữ L hoặc hình chữ Y, ít dùng hơn. Đặt khó hơn.

– Ống bằng kim loại.

7.2. Các ống Stent kim loại [10]

Loại ống này ra đời trước ống Stent bằng silicon, sử dụng đầu tiên trong bệnh lý mạch máu, đường mật và thực quản. Mặc dù dễ đặt, ống kim loại không thích ứng với đường thở vì rất hay gây biến chứng u hạt và có thể gây thủng phế quản, mặt khác tổ chức u có thể vẫn tiếp tục phát triển xuyên qua thành ống Stent và tiếp tục gây chít hẹp đường thở. Do đó loại ống này ít được dùng trong các bệnh ác tính. Mặt khác ống Stent kim loại hay gẫy, và rất khó lấy ra.

Theo thời gian có các ống: Gianturco (Z stent), Palmaz, Wallstent, Strecker, Ultraflex và Nitinol.

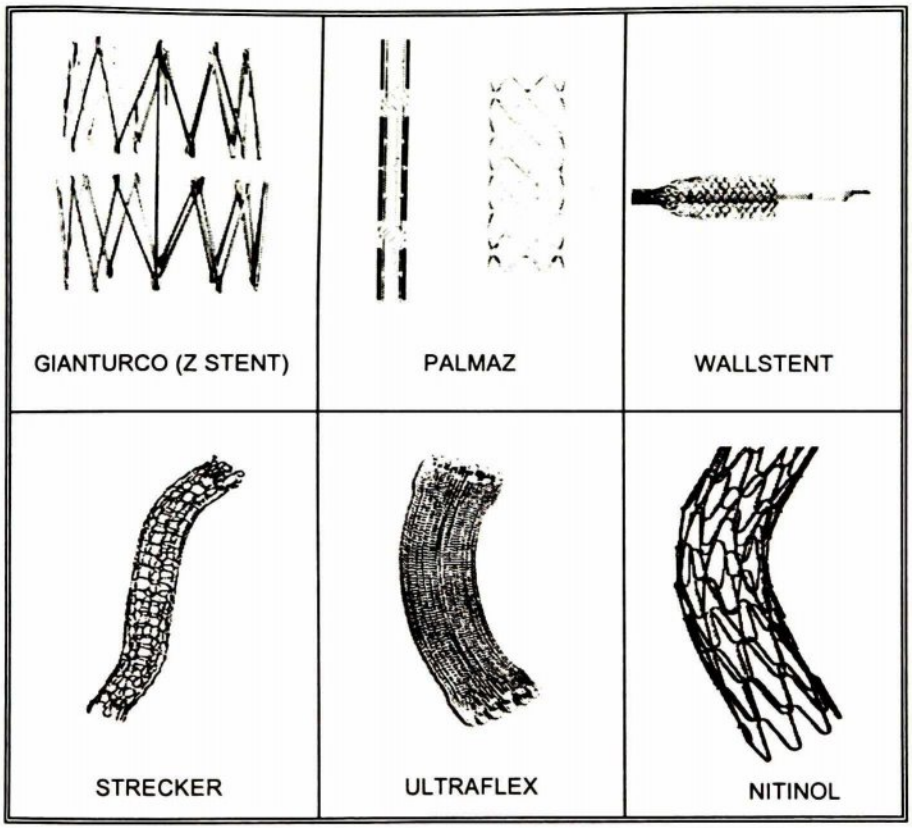

Hình 106. Các loại Stent kim loại

7.3. Ống Stent bằng silicon [8]

Đây là những ống đầu tiên dùng để điều trị chít hẹp khí phế quản, có rất nhiều ưu điểm

Có thể chia thành hai nhóm:

– Các ống bằng silicon: hình chữ T hoặc ống Montgomery, Dumon, Hood và Noppen.

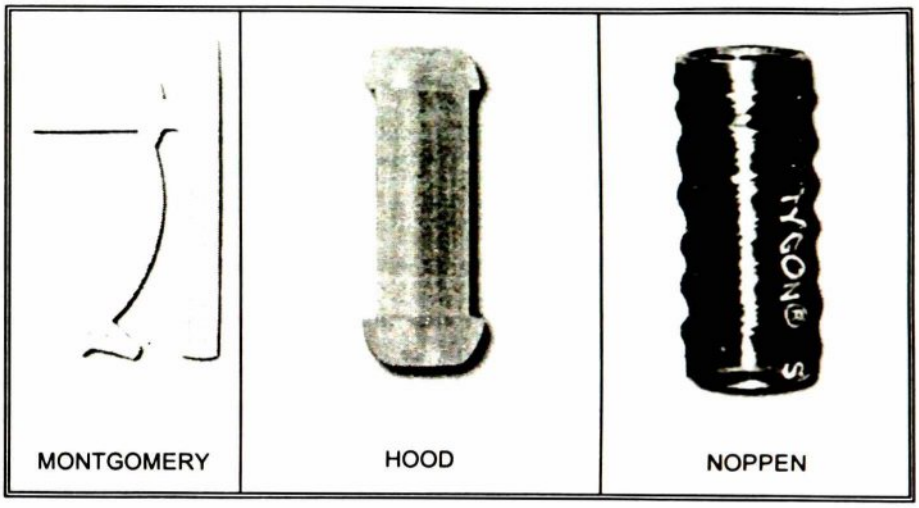

Hình 107. Các loại stent silicon

– Các ống Stent có gia cố thêm kim loại gồm: ống của Orlowski, Freitag, Covered Wallstent và của hãng Novastent.



Hình 108. Các loại stent silicon có gia cố kim loại

Ống Stent của Dumon

Năm 1987 Dumon thiết kế ống Stent silicon, hình trụ, mềm, mặt ngoài có các gai để giảm diện tích tiếp xúc với bề mặt niêm mạc phế quản, tránh thiếu máu niêm mạc và giữ cho ống không bị di chuyển. Thành ống dày 1,3mm, 2 đầu được cắt tròn, để hạn chế kích thích vào niêm mạc. Mặt trong của ống nhẵn giúp cho dịch tiết không bị ứ đọng. Với cấu tạo này ống Stent Dumon đủ cứng để không bao giờ bị chèn ép bởi các nguyên nhân gây hẹp đường thở. Trong thực tế, tại trung tâm soi phế quản - laser của bác sĩ Dumon, nếu ở ngày thứ nhất lòng ống Stent bị hẹp lại thì sau 3 ngày khẩu kính sẽ trở lại bình thường [7].

7.4. Kỹ thuật đặt ống Stent

Việc luồn ống Stent vào hệ thống chuẩn bị đặt không khó, nhưng cần tuân thủ đầy đủ các bước.

– Phun tráng silicon ống Stent, hệ thống dẫn, và lòng ống giữ Stent.

– Luồn ống Stent vào ống dẫn.

– Lắp que giữ Stent vào hệ thống dẫn, ép mạnh 2 đầu cho ống Stent trượt vào nằm ở ống giữ Stent. Có thể lắp vào 1 đầu của ống giữ Stent hệ thống hút chân không, khi đó ống Stent sẽ dễ dàng trượt vào trong lòng ống giữ hơn.



a. Luồn Stent vào ống dẫn

b. Ống Stent nằm trong ống dẫn

c. Luồn vào ống giữ Stent

d. Stent nằm trong ống giữ

e. Luồn vào trong ống soi

Hình 109. Thao tác chuẩn bị và đặt stent

Đặt ống Stent vào trong đường thở

Kỹ thuật phải được tiến hành dưới gây mê toàn thân, và dùng ống soi phế quản cứng. Nong phế quản, có hoặc không kết hợp với dùng laser nhằm đưa khẩu kính đường thở trở lại bình thường. Đây là điều kiện tiên quyết để đặt ống Stent. Đường kính ống Stent bằng đường kính ống soi có thể luồn qua nơi chít hẹp. Độ dài đoạn chít hẹp đo bằng độ dài của que thấu kính kéo từ dưới chỗ chít hẹp lên đến hết phần chít hẹp. Chiều dài thực tế của ống Stent phải vượt quá chiều dài của đoạn chít hẹp mỗi đầu 0,5 cm. Xác định chính xác kích thước của ống Stent rất quan trọng, nếu nhỏ quá, ống sẽ bị di chuyển sau khi đặt, ngược lại nếu to quá, sẽ khó đặt và ống bị gấp khúc, làm tắc nghẽn đường thở.

Đặt ống Stent vào trong đường thở. Điều chỉnh lại vị trí bằng panh gắp dị vật. Kiểm tra lại toàn bộ đường thở, hút các chất tiết, mảnh vụn tổ chức bằng ống mềm.

Rút ống Stent

Nhìn chung, ống stent Dumon dễ rút ra, ngay cả khi đã đặt lâu ngày. Dùng panh gắp dị vật kẹp bờ trên của ống, xoay panh 360°, ống sẽ bị cuộn lại, nằm trong ống soi. Rút đồng bộ cả ống soi và ống Stent.

Theo dõi sau soi [5]

Ở tuần đầu sau đặt Stent, bệnh nhân được khí dung nước muối sinh lý 4 lần/ngày, tránh ứ đọng dịch tiết trong lòng ống.

Sau đó tuỳ theo tình trạng bệnh nhân, có thể duy trì hoặc ngừng khí dung.

Nếu xuất hiện các triệu chứng như ho, khó thở cần chụp X quang hoặc soi phế quản kiểm tra. Có thể có các khả năng sau xảy ra:

- Ống Stent di chuyển vị trí (9,5%). Cần soi và đặt lại.
- Xuất hiện u hạt ở 2 đầu ống soi (7,9%). Dùng laser và đặt lại ống.
- Dịch tiết ứ đọng trong lòng ống Stent (3,6%). Hút dịch ứ đọng, có thể dùng chất tiêu nhầy.

Chít hẹp bên ngoài 1/3 dưới khí quản

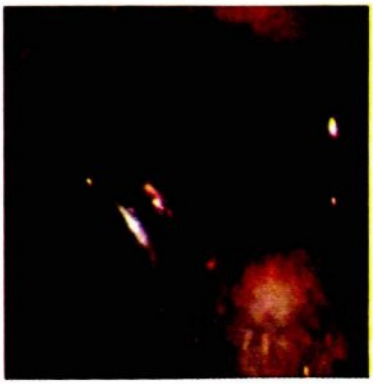

Đặt ống Stent hình chữ Y

Hình 110. Khí quản đoạn 1/3 dưới trước và sau đặt stent

Ngoài ra, có thể có các biến chứng hiếm gặp:

- Loét thành khí phế quản.
- Rò khí quản thực quản, hoặc thủng vào trung thất.
- Nhiễm trùng

Có thể gặp tắc nghẽn thứ phát do tổ chức u phát triển ở hai đầu của ống Stent. Không bao giờ gặp biến chứng hẹp lòng ống do chèn ép.

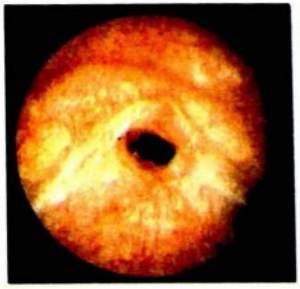

Đồng hồ cát

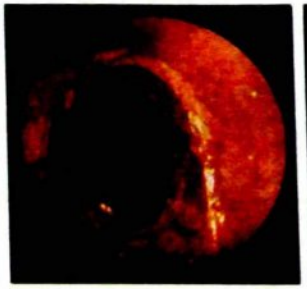

Sau nong

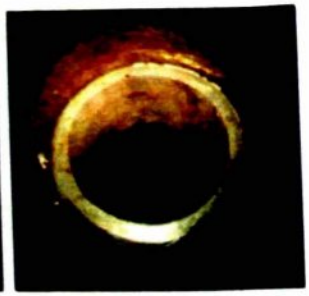

Đặt Stent

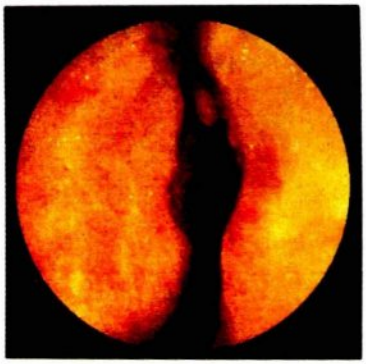

Chèn ép từ hai bên

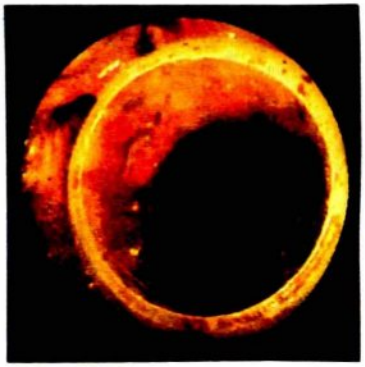

Sau đặt Stent 16/40

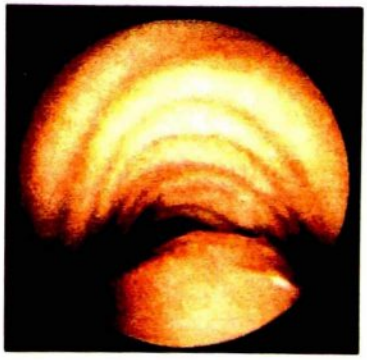

Chèn ép từ sau (K thực quản)

Sau đặt Stent 6/60

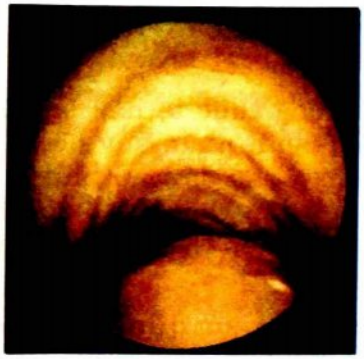

Chèn ép từ sau (K thực quản)

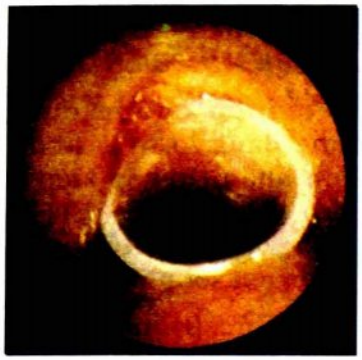

Sau đặt Stent 6/60

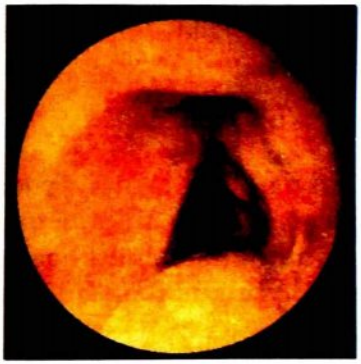

Xâm lấn khí quản

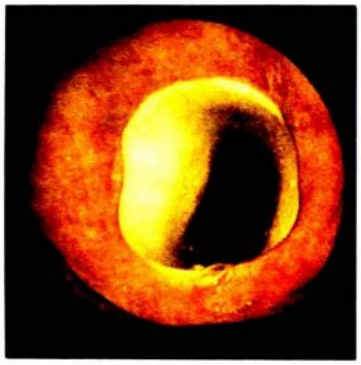

Sau đặt Stent

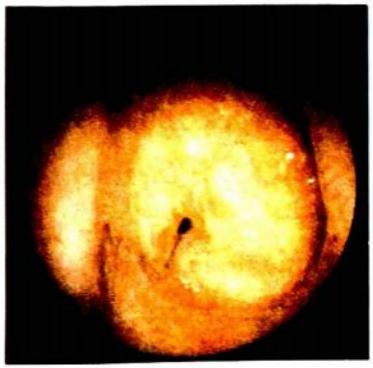

U lympho khí quản

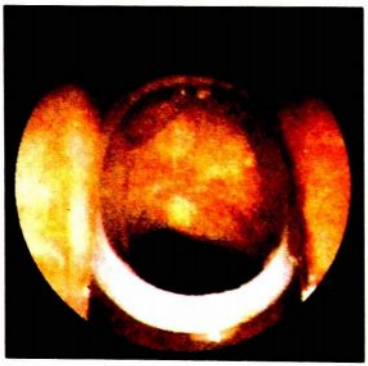

Sau đặt Stent 14/50

Hình 111. Một số hình ảnh khí quản trước và sau đặt stent

V. TAI BIẾN VÀ BIẾN CHỨNG

1. Biến chứng của gây mê: trong thực tế đây là biến chứng đáng lo ngại nhất, đặc biệt ở bệnh nhân suy hô hấp. Bệnh nhân thường xuất hiện thiếu oxy, sau đó loạn nhịp tim và có thể tử vong nếu không cấp cứu kịp thời. Để đảm bảo thành công cho thủ thuật cần có sự phối hợp thật tốt giữa thủ thuật viên soi phế quản và bác sĩ gây mê [1].

2. Các biến chứng liên quan đến sử dụng ống soi cứng: gẫy răng, đứt dây thanh âm, thủng khí phế quản.

3. Chảy máu: biến chứng chảy máu lớn thường hiếm, song nguy hiểm, nhất là với các thủ thuật viên không nhiều kinh nghiệm.

TÀI LIỆU THAM KHẢO

1. Trần Văn Ngọc, Võ Xuân Quang, Trần Minh Trường (2006). *"Phương pháp đặt Stent qua nội soi phế quản ống mềm"*. Kỷ yếu các công trình nghiên cứu khoa học Hội nghị nội soi phế quản và lồng ngực toàn quốc lần thứ nhất. 21-28.
2. Ausseur A. Chalons (1999). "Principes de L'anesthesie en broncoscopie interventionnelle". Rev Mal Respir. 16,679-683
3. Beamis JF. Mathur PN. (1999). *"Interventional pulmonology"*. Mc Graw-Hill. New york 1999
4. Bolliger CT. Mathur PN. (2000). *"Interventional bronchoscopy"*. Karger. New York.
5. Brichet RA. (1999). "Complications de la bronchoscopie interventionnelle". Rev Mal Respir, 16, 693-698.
6. Do Quyet. (2005). *"Remarks on 65 cases released from central airway obstruction S35"*. Asia pacific military medicine conference XV. Hanoi.Vietnam

7. Dumon JF. Corsini A. (1998). "Aspects pratiques de la resection endoscopique au laser en bronchologie". Marseille, France.

8. Ryu Y.J; Kim H; Yu C.M; Choi J.C; Kwon Y.S and Kwon O.J (2006). *"Use of silicone stents for the management of post-tuberculosis tracheobronchial stenosis"*. Eur Respir J; 28; 1029-1035.

9. Miyazawa T; Miyazu Y; Iwamoto Y; Ishida A; Kanoh K; Sumiyoshi H; Doi M; and Kurimoto N (2003). *"Stenting at the flow-limiting segment in tracheobronchial stenosis due to lung cancer"*. Am J Respir Crit Care Med; 169; 1096-1102.

10. Saad C.P; Murthy S; Krizmanich G; Mehta A.C. (2003). "Self-expandable metallic airway stents and flexible bronchoscopy - Long term outcomes analysis" Chest; 124: 1993-1999.

GẮP DỊ VẬT QUA NỘI SOI PHẾ QUẢN

Dị vật khí phế quản xảy ra liên quan tới tuổi, bệnh thường gặp ở tuổi trẻ và người già. Chẩn đoán xác định bởi hội chứng xâm nhập rõ ràng ngay sau khi hít phải dị vật kết hợp với phim chụp X quang phổi. Nội soi phế quản nhìn chung cho phép loại bỏ hầu hết các trường hợp dị vật đường thở. Một số trường hợp khó, dị vật nhỏ, đôi khi cần phải phẫu thuật.

1. BIỂU HIỆN LÂM SÀNG

Biểu hiện lâm sàng của dị vật đường thở phụ thuộc loại dị vật, vị trí phế quản bị tắc, tuổi và tình trạng tinh thần của bệnh nhân. Dị vật đường thở lớn có thể gây tắc nghẽn thanh quản, bệnh nhân có biểu hiện: ho, tắc thở, nói khàn. Nặng có thể xuất hiện ngừng thở, tím tái.

Bệnh nhân có rối loạn ý thức hoặc ở trẻ nhỏ có thể xuất hiện tím tái đơn thuần thậm chí ngừng tim.

Trường hợp các dị vật nhỏ qua được dây thanh âm, bệnh nhân xuất hiện ho kéo dài, khám phổi thấy tiếng thở rít khu trú

Bảng 1: Các yếu tố nguy cơ gây hít phải dị vật ở người lớn [1]

+ Say rượu.
+ Sử dụng thuốc an thần.
+ Răng sắp rụng.
+ Già yếu.
+ Rối loạn ý thức.

+ Bệnh Parkinson.

+ Giảm phản xạ nuốt.

+ Chấn thương gây rối loạn ý thức.

+ Co giật.

+ Gây mê.

Vị trí của dị vật đường thở

Vị trí thường gặp của dị vật đường thở là phế quản gốc phải: 40 - 70%, sau đó là phế quản gốc trái: 30 - 40%. Thanh quản chiếm 10 - 20%. Dị vật đường thở có thể gây tắc nghẽn ở bất cứ các nhánh phế quản thùy, dưới phân thùy nào [6],[9].

2. CHẨN ĐOÁN XÁC ĐỊNH

– Chẩn đoán phải được tiến hành ngay khi nghi ngờ có dị vật đường thở. Hỏi tiền sử cẩn thận có thể chẩn đoán được 40 – 50% bệnh nhân. Biểu hiện đầy đủ tam chứng của dị vật đường thở là ho, ngạt thở và cò cử chỉ ở một số ít bệnh nhân. Tuy nhiên 80% các bệnh nhân có ít nhất một trong ba triệu chứng. Khám lâm sàng có rì rào phế nang giảm, tiếng rít khu trú vùng phổi dưới chỗ tắc nghẽn.

– Chụp X quang phổi có giá trị trong chẩn đoán dị vật đường thở ở 67% các trường hợp.

+ Dấu hiệu gợi ý có dị vật là: hình ảnh bẫy khí: 40%-50% trường hợp, xẹp phổi, đám mờ trung thất và thâm nhiễm ở phổi gặp với tỷ lệ thấp hơn. Chụp X quang phổi thẳng ở thì thở ra, chiếu X quang có thể xác định được sự thay đổi của trung thất khi thực hiện các động tác hô hấp, xác định bẫy khí với phim phổi bình thường [2].

+ Hình ảnh viêm phổi và trung thất ở trẻ dưới hai tuổi gợi ý đến khả năng bị dị vật đường thở. Chụp phim cổ nghiêng

có biểu hiện của bóng mờ hoặc phồng lên gợi ý bệnh nhân có thể có dị vật ở thanh khí quản. Những xét nghiệm chẩn đoán hình ảnh khác như chụp cắt lớp vi tính lồng ngực cũng có giá trị trong chẩn đoán xác định vị trí dị vật.

– Nội soi phế quản: là tiêu chuẩn vàng để xác định có dị vật và vị trí của dị vật trong đường thở. Nội soi phế quản được chỉ định cho tất cả những trường hợp nghi ngờ có dị vật đường thở, kể cả khi không có biểu hiện lâm sàng và X quang hướng tới dị vật đường thở [9].

– Dị vật đường thở ở người lớn có thể chẩn đoán nhầm là ung thư phế quản. Ví dụ có trường hợp hít phải răng giả nhưng lại được chẩn đoán ung thư phế quản, do tổ chức hạt phát triển trùm lên chiếc răng giả. Ở trẻ nhỏ sự xuất hiện tổ chức hạt trên khí phế quản có thể là do dị vật đường thở.

3. BIẾN CHỨNG CỦA DỊ VẬT ĐƯỜNG THỞ

– Biến chứng cấp tính: ngoài biến chứng gây tắc thở, các biến chứng khác do dị vật đường thở bao gồm: tràn khí màng phổi, tràn khí trung thất, khí phế thũng. Hầu hết những trường hợp có biến chứng nặng xảy ra do chẩn đoán muộn vì dị vật có thể gây ra phản ứng mạnh tại chỗ và nhiễm trùng. Tỷ lệ biến chứng cao hơn đáng kể đối với những bệnh nhân được chẩn đoán sau 24 giờ.

Bảng 2: Các biến chứng do chẩn đoán muộn dị vật đường thở

+ Viêm phổi tái phát.

+ Tắc phế quản.

+ Giãn phế quản.

+ Tổn thương thùy phổi do tắc nghẽn không hồi phục.

Hình 112: Dị vật xương gây viêm mủ phế quản

+ Ho máu tái phát.

+ Bệnh phổi mạn tính.

+ Rò màng phổi phế quản.

+ Tràn dịch màng phổi.

+ Mủ màng phổi.

+ Viêm xương sườn.

– Dị vật đường thở chẩn đoán muộn hoặc nhầm thường do không rõ hội chứng xâm nhập: nghẹt thở, ho cơn, sặc và hốt hoảng. Ở người lớn, các dị vật thường khu trú trên các phế quản phân thuỳ do vậy các triệu chứng thường không điển hình. Ở trẻ nhỏ chẩn đoán thường sớm hơn người lớn vì kích thước đường thở của trẻ nhỏ vì vậy hầu hết các dị vật thường cư trú ở các khí quản hoặc phế quản lớn.

4. CÁC PHƯƠNG PHÁP XỬ TRÍ ĐỐI VỚI VIỆC HÍT PHẢI CÁC DỊ VẬT

Với những bệnh nhân hít phải những dị vật chẩn đoán xác định được nên giữ lại để được theo dõi tại cơ sở y tế cho đến khi có chẩn đoán chắc chắn để có hướng giải quyết. Sự di chuyển đột ngột không báo trước của dị vật tới khí quản có thể dẫn đến ngạt thở và ngừng tuần hoàn, đặc biệt là ở trẻ nhỏ.

Ngay khi dị vật được xác định, nên tiến hành nội soi gắp bỏ ngay. Tuy nhiên, nếu không có tình trạng suy hô hấp cấp thì có thể trì hoãn lấy dị vật sau vài giờ.

4.1. Dẫn lưu tư thế

Hiện nay không khuyến cáo áp dụng do dẫn lưu tư thế có thể gây ngừng tim, ngừng thở khi dị vật di chuyển lên khí quản.

4.2. Soi phế quản ống cứng [14]

– Sự phát minh nội soi phế quản cho phép lấy dị vật mà không cần phải phẫu thuật lồng ngực, làm giảm thiểu đáng kể tình trạng bệnh nặng và tỷ lệ tử vong. Năm 1897 Killan lần đầu tiên áp dụng nội soi ống cứng lấy dị vật đường thở. Năm 1936 Jackson báo cáo tỷ lệ lấy dị vật thành công qua nội soi là 98%.

– Nội soi phế quản ống cứng được thực hiện chủ yếu ở trẻ em. Bệnh nhân được gây mê toàn thân.

– Sử dụng các dụng cụ để lấy dị vật như kìm, móc gắp, rổ, bóng Fogarty...

– Đối với những dị vật sắc nhọn, nội soi phế quản ống cứng là lựa chọn hàng đầu do dễ dàng hơn trong việc kiểm soát và gắp bỏ dị vật.

– Giảm và loại bỏ tổ chức hạt tại vùng dị vật gắn vào bằng laser, áp lạnh, điện đông cao tần.

4.3. Nội soi phế quản ống mềm

– Năm 1968 Ikeda giới thiệu nội soi phế quản ống mềm với gây tê tại chỗ giúp quan sát được cả các nhánh phế quản ngoại biên, thủ thuật rất an toàn. Năm 1970 nội soi phế quản được ứng dụng trong lấy dị vật đường thở.

Hướng dẫn chung [12]

Nguyên tắc thứ nhất

– Biến chứng xảy ra khi nội soi phế quản là do chỉ định không đúng. Ví dụ: chỉ định nội soi phế quản ống mềm ở trẻ nhỏ.

– Nội soi phế quản ống mềm rất có giá trị trong chẩn đoán dị vật đường thở khi bằng chứng của việc hít phải dị vật không rõ ràng. Nội soi phế quản ống mềm có thể lấy được dị vật [1].

Nguyên tắc 2

– Chuẩn bị chu đáo đã mang đến tỷ lệ thành công là 50 %, tỷ lệ biến chứng sẽ tăng lên khi không chuẩn bị đầy đủ, thao tác vội.

– Nếu có điều kiện nên tiến hành lấy dị vật qua nội soi ảo hoặc trên mô hình trước.

Nguyên tắc 3

– Kỹ thuật đòi hỏi có sự tham gia của một nhóm, cần hai người phụ giúp tiến hành các thao tác trong quá trình nội soi.

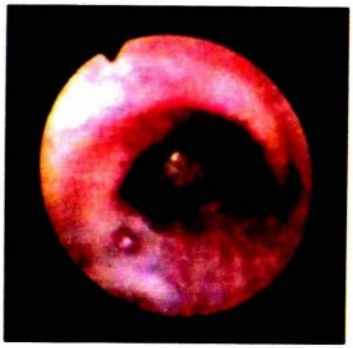

Hình 113: Dị vật xương lấp kín phế quản gốc trái

Nguyên tắc 4

– Nhóm tham gia nội soi phế quản phải được đào tạo để có những kỹ năng tốt. Kỹ năng và kinh nghiệm của nhóm tham gia quyết định sự thành công của thủ thuật. Phẫu thuật lồng ngực và gây mê luôn sẵn sàng khi có biến chứng nặng xảy ra.

Nguyên tắc 5

– Thời gian và sự nhẫn nại là rất cần thiết. Hầu hết những trường hợp nội soi phế quản ống mềm thất bại là do bác sĩ kết thúc thủ thuật sớm. Khi thủ thuật thất bại bệnh nhân lại phải làm lại. Nếu dị vật không được lấy ra khỏi đường thở trong vòng 24 giờ gây phát triển tổ chức hạt xung quanh làm cho việc lấy dị vật ở những lần sau khó khăn hơn. Tuy nhiên nếu bệnh nhân không có biểu hiện gì cấp tính có thể trì hoãn trong vài giờ để có thời gian thực hiện công tác chuẩn bị nội soi.

Nguyên tắc 6

– Biết rõ năng lực của bản thân: dị vật đường thở gặp không thường xuyên, do vậy nhiều người soi phế quản ít có cơ hội để rèn luyện kỹ năng, bên cạnh đó việc lấy dị vật qua nội soi phế quản ống mềm là một trong những kỹ thuật khó khăn nhất và đòi hỏi người thực hiện có nhiều kinh nghiệm, nhờ đó giảm được tỷ lệ thất bại.

Nguyên tắc 7

– Mỗi ca lâm sàng của lấy dị vật nên được coi như một bài học. Những thầy thuốc chuyên khoa hô hấp hoặc có liên quan nên tích cực tham gia vào kỹ thuật lấy dị vật qua nội soi phế quản để góp phần phát triển và hoàn thiện kỹ thuật nội soi.

Tư thế bệnh nhân khi nội soi lấy dị vật

– Bệnh nhân nên được đặt nằm ngửa, đầu thấp, ở tư thế này giúp dị vật dễ dàng di chuyển ra ngoài trong quá trình gắp bỏ và khi bệnh nhân ho.

Gây mê và gây tê

– Nội soi phế quản ống mềm lấy dị vật chỉ cần gây tê cục bộ, có thể thuận lợi nếu có sự hợp tác của bệnh nhân. Khi dị vật ra đến khí quản, bệnh nhân có thể ho để tống ra ngoài.

– Dị vật có thể mắc kẹt ở những đoạn đường thở hẹp và có thể dẫn đến ngạt thở. Tai biến hiếm gặp, tuy nhiên khi xảy ra cần nhanh chóng đặt nội khí quản hoặc mở khí quản để đảm bảo thông khí cho bệnh nhân.

Các dụng cụ được sử dụng trong nội soi phế quản để lấy dị vật

– Loại dụng cụ được lựa chọn lấy dị vật qua nội soi phế quản ống mềm phụ thuộc vào tính chất, vị trí của dị vật và mức độ phản ứng tại chỗ của niêm mạc phế quản vùng có dị vật.

– Các loại dụng cụ

+ Kìm gắp (Grasping forceps)

Là loại dụng cụ được dùng nhiều nhất, có rất nhiều loại, nhiều kích cỡ khác nhau: hình chữ W, kìm hình hàm cá sấu, kìm răng chuột, kìm hình chén.

Hình 114: Lấy dị vật với bóng fogarty

Việc chọn kìm phụ thuộc kích thước của dị vật, loại dị vật và tính chất dị vật: hạt hồng xiêm, xương, đồng tiền, kim, đinh,...

+ Ống thông có bóng.

+ Rổ Dormia.

+ Rổ Fishnet.

+ Thòng lọng 3 hoặc 4 quai.

+ Đầu hút từ trường.

Điều trị bằng áp lạnh

– Điều trị lạnh được dùng để phá huỷ những tổn thương ở khí phế quản và lấy dị vật đường thở

– Hệ thống bao gồm một hệ thống chất lỏng lạnh (thường là nitrous oxide hoặc nitrogen) được bơm bằng áp lực đến đầu áp lạnh, tạo ra nhiệt độ – 15 đến – 40^{0}C tại tổ chức và do đó gây hoại tử tổ chức.

– Kỹ thuật rất hữu ích trong việc lấy bỏ dị vật. Đầu áp lạnh tiếp xúc trực tiếp với dị vật. Bơm chất lỏng tạo lạnh cho đến khi điểm tiếp xúc bị đông cứng. Kỹ thuật đặc biệt hữu ích

trong các trường hợp lấy bỏ cục máu đông, cục đờm, dị vật hữu cơ hoặc vô cơ có kích thước nhỏ [13].

Lấy dị vật qua nội soi phế quản

– Nội soi phế quản lấy dị vật đi qua đường miệng để phòng tránh dị vật bị mắc kẹt khi đi qua mũi.

– Kiểm tra cẩn thận tất cả các vị trí trong phế quản kể cả vùng nghi ngờ hoặc không nghi ngờ bởi vì dị vật có thể ở bất cứ vị trí nào.

Hình 115: Gắp dị vật với kìm cá sấu

– Khi dị vật được nhìn thấy thì phải đánh giá kỹ về hình dáng, cấu trúc và tình trạng của các tổ chức xung quanh trước khi thao tác lấy dị vật được tiến hành. Xem lại hình ảnh X quang phổi cùng với phần nhìn thấy của dị vật để đánh giá những phần không nhìn thấy [9].

– Lựa chọn dụng cụ dựa vào kích thước, hình dạng, vị trí và độ dày của dị vật

– Dụng cụ thường được sử dụng: bóng Fogarty, rọ, ... Tuy nhiên việc lựa chọn dụng cụ còn phụ thuộc vào sự sẵn có ở các cơ sở nội soi phế quản. Khi dị vật đã nằm trong khí quản, có thể đề nghị bệnh nhân ho mạnh.

– Nếu gắp được dị vật, vừa kẹp chặt đồng thời kéo cả ống soi ra ngoài. Trong quá trình lấy dị vật bác sĩ nội soi phải luôn nhìn thấy dị vật và luôn giữ nó di chuyển giữa lòng khí phế quản.

– Tổ chức xung quanh nơi có dị vật cũng ảnh hưởng nhiều đến kết quả lấy dị vật. Nếu tổ chức xung quanh có phản ứng mạnh, có hiện tượng tăng sinh, phù nề, thì thủ thuật lấy dị vật gặp nhiều khó khăn. Đôi khi cần can thiệp điều trị các tổ chức hạt xung quanh dị vật trước khi tiến hành lấy dị vật. Các biện pháp điều trị nhằm loại bỏ tổ chức hạt bao gồm:

– Dùng kháng sinh và corticoid trước 3 – 7 ngày.

– Loại bỏ tổ chức hạt trong khi tiến hành lấy dị vật bằng laser hoặc điện đông cao tần: khi đó nên tiến hành dưới gây mê toàn thân [8].

– Có thể gặp ho máu: xử trí bằng bơm dung dịch Epinephrine 0,1% hoặc nước đá.

– Khi lấy dị vật sắc nhọn: cần tìm cách gập lại sau đó rút theo chiều xuôi của dị vật đã được gập để tránh tổn thương niêm mạc khí phế quản và tránh dị vật cắm vào trong niêm mạc khí phế quản. Nên gắp dị vật sắc nhọn với ống soi cứng.

– Đối với các dị vật cản quang có kích thước nhỏ không quan sát trực tiếp được khi soi phế quản, cần kết hợp với X quang - màu tăng sáng để có thể gắp được dị vật [1]

– Lấy dị vật qua nội soi phế quản đòi hỏi rất nhiều thao tác trong quá trình nội soi do vậy cần xây dựng quy trình kỹ thuật cơ bản.

TÀI LIỆU THAM KHẢO

1. Nguyễn Chi Lăng (2006). *"Nghiên cứu phương pháp lấy dị vật phế quản ngoại vi"*. Kỷ yếu các công trình nghiên cứu khoa học Hội nghị nội soi phế quản và lồng ngực toàn quốc lần thứ nhất. 133-138.

2. Nguyễn Chi Lăng (2006). *"Nhận xét đặc điểm lâm sàng 63 trường hợp dị vật phế quản hít phải bỏ qua ở người lớn"*. Kỷ yếu các công trình nghiên cứu khoa học Hội nghị nội soi phế quản và lồng ngực toàn quốc lần thứ nhất. 139-150.

3. Ngô Thế Quân (2006). *"Nhân một trường hợp dị vật phế quản gây ho ra máu kéo dài"*. Kỷ yếu các công trình nghiên cứu khoa học Hội nghị nội soi phế quản và lồng ngực toàn quốc lần thứ nhất. 157-161.

4. Avecillas J.F, Mehta A.C (2004). *"Flexible bronchoscopy and the use of lasers"*. Flexible bronchoscopy. Black well Science, 2nd edition. 157 - 176.

5. Dumon M.C, Dumon J.F (1995). *"Laser bronchoscopy"*. Textbook of bronchoscopy. William & Wilkins. 393 - 399.

6. Jacson C (1936). "Diseases of the air and food passages of foreign body origin". Philadelphia, W.B. Saunders.

7. Killian G (1898). "Meeting of society of physicians of Freiburg 17 december 1897". Muchen Med Wschr. 45: 378.

8. Machado R, Mehta A.C (2004). *"Endobronchial electrocautery"*. Flexible bronchoscopy. Black well Science, 2nd edition. 185 - 190.

9. Mayer D.W (1995). *"Evaluation and removal of foreign bodies"*. Textbook of bronchoscopy. William & Wilkins. 383 - 392.

10. Oho K, Amemiya R (1984). *"Anatomy of the bronchus"*. Practical fiberoptic bronchoscopy. Igaku - Shoin Ltd. 27 - 66.

11. Oho K, Amemiya R (1984). *"Application of flexible bronchoscopy"*. Practical fiberoptic bronchoscopy. Igaku - Shoin Ltd. 151 - 206.

12. Rafanan A.L, Mehta A.C (2004). *"Bronchoscopy in foreign body removal"*. Flexible bronchoscopy. Black well Science, 2nd edition. 197 - 209.

13. Sharma R.K, Mathur P.N (2004). *"Cryotherapy in transbronchial disorders by flexible bronchoscopy"*. Flexible bronchoscopy. Black well Science, 2nd edition. 177 - 184.

14. Turner J.F, Wang K.P (2004). *"Rigid bronchoscopy"*. Flexible bronchoscopy. Black well Science, 2nd edition. 249 - 255.

XỬ TRÍ HO RA MÁU

1. ĐỊNH NGHĨA

Ho ra máu là máu từ đường hô hấp dưới được ho, khạc, trào, ộc ra ngoài qua đường miệng mũi. Ho ra máu là một dấu hiệu không đặc hiệu liên quan tới nhiều bệnh phổi - phế quản, bao gồm nhiễm khuẩn (ví dụ viêm phế quản cấp, áp xe phổi, lao, nhiễm nấm aspergillus, viêm phổi, giãn phế quản), ung thư, bệnh lý tim mạch (ví dụ hẹp van hai lá, tắc mạch máu phổi, phình nối thông động tĩnh mạch phổi...), chấn thương, các bệnh tự miễn (ví dụ bệnh u hạt Wegener, hội chứng Goodpasture, lupus ban đỏ rải rác), các thuốc hoặc độc tố (ví dụ cocain, thuốc chống đông, các thuốc tiêu huyết khối,..) và dị vật đường hô hấp dưới. Ho ra máu cũng có thể là biến chứng của các thủ thuật trong khi nội soi phế quản.

2. CƠ CHẾ HO MÁU

– Do vỡ, loét, thủng, rách thành mạch.

– Rối loạn chức năng tuần hoàn động mạch phế quản:

+ Phì đại, tăng sinh, tăng áp lực động mạch phế quản.

+ Tăng số lượng khẩu kính các nhánh nối động mạch phế quản và động mạch phổi, hình thành đám rối mạch xung quanh phế quản, phình động tĩnh mạch phổi giả u mạch v.v...

+ Tăng tuần hoàn đến phổi, xung huyết mạch phổi - phế quản.

+ Rối loạn vận mạch phổi - phế quản dẫn đến hồng cầu thoát mạch.

+ Tổn thương mạch phổi

+ Tắc mạch phổi, nhồi máu phổi

+ Tăng tính thấm thành mạch

Các rối loạn trên thường không đơn độc mà luôn phối hợp

3. TRIỆU CHỨNG LÂM SÀNG

3.1. Triệu chứng báo hiệu

Người bệnh có thể cảm giác khó chịu, hồi hộp, cảm giác nóng ran sau xương ức, khó thở, khò khè, lợm giọng, ngứa cổ họng, có vị máu trong miệng, họng sau đó ho khạc, trào, ộc máu từ đường hô hấp dưới ra ngoài.

3.2. Ho ra máu

– Máu ra lúc đầu thường màu đỏ tươi, có bọt, lẫn đờm, những ngày sau chuyển sẫm màu dần, gọi là đuôi khái huyết [1].

– Số lượng ho máu ít: có dây máu trong đờm, vài ml/24 giờ.

– Số lượng ho máu trung bình: vài chục đến vài trăm ml/ 24 giờ.

– Số lượng ho máu nặng: trên 200 ml/ 24 giờ.

– Trong một số trường hợp có thể khó chẩn đoán như khi người bệnh lú lẫn, trả lời không chính xác, khi có nôn máu đồng thời hoặc chảy máu cam ở người bệnh mất ý thức.

3.3. Triệu chứng thực thể

– Dấu hiệu suy hô hấp cấp: tuỳ thuộc mức độ ho ra máu và tình trạng bệnh lý của phổi có thể thấy tình trạng suy hô hấp từ nhẹ đến nặng thậm chí đe dọa tính mạng bệnh nhân do các cục máu lấp đầy khí phế quản.

– Dấu hiệu thiếu máu: tuỳ thuộc mức độ ho ra máu, biểu hiện bằng da xanh, niêm mạc nhợt, hạ huyết áp thậm chí tình trạng sốc giảm thể tích.

– Dấu hiệu của bệnh lý nguyên phát: khi hỏi, khám bệnh cần chú ý phát hiện các dấu hiệu triệu chứng của bệnh nguyên phát như ung thư phổi, giãn phế quản, lao phổi.

4. CẬN LÂM SÀNG

4.1. Chẩn đoán hình ảnh phổi [6]

– X quang tim phổi: chụp phổi thẳng, nghiêng nếu lâm sàng không xác định được bên tổn thương.

– Chụp cắt lớp vi tính phổi: khi nghi tắc động mạch phổi cần chụp cắt lớp vi tính phổi có tiêm thuốc cản quang tĩnh mạch với tái tạo hình ảnh động mạch phổi tìm hình ảnh huyết khối trong các động mạch phổi cỡ trung bình trở lên. Chụp cắt lớp vi tính phổi giúp xác định một số bệnh lý phế quản phổi mà phim Xquang tim phổi không thấy rõ như giãn phế quản, u phổi nhỏ, các tổn thương ở vị trí gần tim, trung thất...

– Chụp động mạch phế quản: chỉ định chụp động mạch phế quản trong trường hợp ho ra máu nặng để xác định vị trí giãn động mạch phế quản và gây bít tắc động mạch đó trong trường hợp điều trị nội khoa không kết quả.

4.2. Xét nghiệm máu

– Huyết học: công thức máu để đánh giá mức độ thiếu máu (nhưng thường xuất hiện muộn), số lượng tiểu cầu, xét nghiệm máu chảy, máu đông, tỷ lệ prothrombin, tỷ lệ INR, fibrinogen....

– Xét nghiệm sinh hóa: glucose, men gan, chức năng gan, creatinin máu.

4.3. Soi phế quản

Soi phế quản ống mềm sớm, nhất là khi đang ho ra máu có thể xác định bên, vị trí chảy máu và căn nguyên chảy máu, hút dịch phế quản, rửa phế quản phế nang làm xét nghiệm tế bào, vi khuẩn (tìm vi khuẩn lao, nấm, vi khuẩn thường). Trong trường hợp chảy máu phế nang sẽ thấy dịch rửa phế quản phế nang có máu với đàm độ tương đối giống nhau qua các lần bơm nước muối sinh lý vào phế quản vùng phổi rửa. Chỉ định soi phế quản ở bệnh nhân ho ra máu có các dấu hiệu, yếu tố nguy cơ ung thư phổi ngay cả khi phim X quang tim phổi bình thường như tuổi trên 40, hút thuốc lá, thuốc lào, ho ra máu kéo dài trên 1 tuần, có các bất thường không giải thích được trên X quang phổi.

4.4. Xét nghiệm đờm

Xét nghiệm trực tiếp, nuôi cấy tìm vi khuẩn thông thường, nấm và AFB trực tiếp, nuôi cấy tìm BK đờm.

Xét nghiệm đờm tìm tế bào ác tính nhưng tỷ lệ dương tính thấp.

4.5. Phản ứng Mantoux

Nếu kết quả xét nghiệm Mantoux dương tính là một yếu tố giúp thêm cho hướng chẩn đoán có thể bệnh nhân ho máu do lao.

4.6. Xét nghiệm nước tiểu

Tổng phân tích nước tiểu, cặn Addis nếu có các dấu hiệu nghi ngờ các bệnh tự miễn. Số lượng hồng cầu, trụ hồng cầu có thể tăng ở các bệnh tự miễn.

5. CHẨN ĐOÁN

5.1. Chẩn đoán xác định, mức độ nặng

Dựa vào các dấu hiệu, triệu chứng lâm sàng, cận lâm sàng như đã mô tả, chia 4 mức độ:

5.1.1. Ho ra máu nhẹ

– Ho ra máu ít, chỉ thành từng vệt trong chất khạc hoặc vài ml máu đến dưới 50 ml/ 24 giờ

5.1.2. Ho ra máu trung bình

Ho ra máu từ 50 ml / 24 giờ đến 200 ml một lần ho.

5.1.3. Ho ra máu nặng

– Ho ra máu >200 ml một lần hoặc >500ml/ 24 giờ

5.1.4. Ho ra máu tắc nghẽn

– Lượng máu ho ra bằng hoặc nhiều hơn trong ho máu nặng và có các dấu hiệu suy hô hấp cấp tính do tràn ngập máu phế nang và phế quản.

5.2. Chẩn đoán phân biệt

Cần phân biệt với chảy máu do nguyên nhân ở tai mũi họng (chảy máu cam, ung thư), răng hàm mặt, nôn ra máu (máu thường màu đen khạc ra trong lúc nôn) tuy nhiên khi nôn ra máu nhiều máu đỏ có thể bị sặc vào phổi rồi ho khạc ra.

5.3. Chẩn đoán nguyên nhân [1]

5.3.1. Các bệnh phổi-phế quản

– Lao phổi: dựa vào các dấu hiệu lâm sàng (sốt kéo dài, ra mồ hôi đêm, thay đổi toàn thân với thể trạng nhiễm trùng, gầy sút), xét nghiệm tìm trực khuẩn lao trong đờm.

– Bệnh phổi không do lao:

+ Viêm phổi.

+ Áp xe phổi.

+ Bụi phổi.

+ Nấm phổi: Aspergillus.

+ Sán lá phổi.

+ U nang bào sán.

+ U phổi lành tính.

+ K phổi nguyên phát, K phổi thứ phát.

+ Phù phổi cấp tổn thương.

+ Lạc nội sản mạc tử cung vào phổi: ho ra máu theo chu kỳ kinh nguyệt.

+ Chảy máu phế nang.

+ Bệnh phế quản.

+ Viêm phế quản cấp.

+ Giãn phế quản.

+ Dị vật phế quản [3].

5.3.2. Các bệnh tim mạch

– Tăng huyết áp.

– Vỡ phình động mạch chủ ngực.

– Tắc nghẽn mạch phổi.

– Còn ống động mạch.

– Hẹp van hai lá.

– Phù phổi cấp (huyết động) do suy tim trái.

– Dị dạng mạch máu phổi như thông, rò động tĩnh mạch phổi

5.3.3. Các bệnh toàn thân

– Bệnh sinh chảy máu.

– Thể tạng chảy máu.

– Rối loạn đông máu do dùng các thuốc chống đông, thuốc ức chế ngưng tập tiểu cầu.

– Đông máu rải rác trong lòng mạch.

– Nhiễm khuẩn huyết do các nhiễm trùng nặng như viêm phổi.

5.3.4. Nguyên nhân ngoại khoa, do thầy thuốc

– Chấn thương, đụng giập lồng ngực, phổi phế quản.

– Các thủ thuật trên phổi - phế quản: sinh thiết phổi, nội soi phế quản sinh thiết phế quản, chải phế quản, sinh thiết xuyên vách phế quản, chọc dò màng phổi...

6. ĐIỀU TRỊ

6.1. Nguyên tắc điều trị

– Mọi bệnh nhân ho ra máu phải được chuyển đến bệnh viện để được làm các thăm dò chẩn đoán và điều trị sớm. Một khi tình trạng bệnh nhân tương đối ổn định cần làm sớm các thăm dò chẩn đoán và điều trị vì ho ra máu có thể tái phát bất cứ lúc nào.

– Muốn điều trị ho máu có kết quả phải đồng thời điều trị cầm máu và phát hiện điều trị nguyên nhân.

– Hồi sức đảm bảo thông khí phế nang, cung cấp đủ oxy, bồi phụ dịch tuần hoàn bị mất.

6.2. Hồi sức

– Khai thông đường hô hấp. Đảm bảo thông khí phế nang:

+ Hút máu, các chất tiết, đờm dãi trong đường hô hấp.

+ Đặt nội khí quản, mở khí quản, thở oxy, thở máy nếu có suy hô hấp nặng ...

– Bồi phụ khối lượng tuần hoàn: đặt đường truyền cỡ lớn

+ Truyền máu: bù đủ lượng máu mất.

+ Bồi phụ nước và điện giải: truyền dịch đảm bảo khối lượng tuần hoàn, bồi phụ điện giải theo lượng điện giải thiếu hụt.

6.3. Chăm sóc chung, các thuốc điều trị triệu chứng ho ra máu

– Thở o xy tuỳ theo mức độ khó thở, mức độ giảm SpO_2 nếu có điều kiện theo dõi.

– Nằm nghỉ tuyệt đối ở nơi yên tĩnh, tránh vận động lồng ngực mạnh. Các bệnh nhân ho ra máu nặng nhưng đã ổn định nên cho nằm nghiêng phía bên phổi tổn thương để phòng nguy cơ sặc máu ho ra vào bên phổi lành.

– Ăn lỏng, uống nước mát, lạnh.

– Dùng thuốc an thần nhẹ: diazepam liều thấp. Không dùng an thần mạnh vì nguy cơ sặc khi ho ra máu nhiều và che lấp các dấu hiệu suy hô hấp.

– Dùng thuốc phiện hoặc các chế phẩm:

Có tác dụng ức chế thần kinh trung ương, gây ngủ, ức chế trung tâm ho, trung tâm phó giao cảm, tác động lên vỏ não làm giảm cảm ứng ngoại biên, trên các trung tâm vỏ não làm giảm đau, điều chỉnh hoạt động thần kinh thực vật, tăng sức chứa của các tĩnh mạch chi dưới, giảm lượng máu qua phổi, gián tiếp điều hoà tuần hoàn phổi.

6.4. Các thuốc co mạch

– Post-hypophyse: hypantine, glandutrine (nội tiết tố thuỳ sau tuyến yên)....

– Liều dùng: tiêm tĩnh mạch chậm mỗi lần 5 ui hoà trong 5 ml huyết thanh hoặc truyền nhỏ giọt tĩnh mạch 2 - 4 ống trong dịch truyền. Chống chỉ định trong trường hợp nhồi máu cơ tim cũ hay có nguy cơ nhồi máu cơ tim.

– Sandostatin 0,05 mg hoà trong 5 ml huyết thanh - tiêm tĩnh mạch chậm hoặc tiêm dưới da.

6.5. Điều chỉnh các rối loạn đông máu, cầm máu

– Truyền huyết tương tươi nếu có rối loạn đông máu, INR kéo dài, truyền tiểu cầu nếu có giảm số lượng hoặc chức năng

của tiểu cầu. Ngừng các thuốc gây rối loạn đông máu. Vitamin K_1 ống 10mg - tiêm bắp hoặc tĩnh mạch chậm 1- 3 ống/ngày khi có giảm prothrombin do bệnh gan hoặc thiếu vitamin K.

– Adrenochrom (adrenoxyl, adona, adrenosem): là dẫn chất oxy hóa của adrenalin có thể tăng cường sức đề kháng thành mạch. Liều dùng: viên 10 mg - 1-2/ngày; ống 50 mg - truyền tĩnh mạch.

– Các thuốc chống tiêu sợi huyết (acid tranexamique): có tác dụng ức chế các chất hoạt hóa plaminogen. Chỉ định khi có tăng tiêu sợi huyết hoặc biến chứng ho ra máu ở bệnh nhân dùng thuốc tiêu sợi huyết. Trường hợp cấp cứu có thể tiêm tĩnh mạch chậm 1-2 ống 0,5g x mỗi 8 giờ.

– Desmopressin: là peptid tổng hợp giống hormon chống bài niệu, được chỉ định trong trường hợp bệnh ưa chảy máu hemophili A mức độ trung bình, bệnh Wilbrand, suy thận mạn với thời gian máu chảy kéo dài.

6.6. Các can thiệp trong ho ra máu

6.6.1. Soi phế quản và các can thiệp có liên quan

Soi phế quản ống mềm có thể giúp làm ngừng chảy máu, kiểm soát đường thở bằng cách chèn ống soi tại nơi chảy máu hoặc đặt ống nội khí quản riêng bên lành, đốt điện đông cao tần cầm máu, nhét gạc có tẩm thuốc cầm máu vào phế quản chảy máu [3].

Nếu chảy máu tiếp tục nhưng không xác định được nơi chảy nguyên phát thì có thể đặt ống nội khí quản hai nòng để cô lập phổi chảy máu, thông khí phổi bên lành. Có thể đặt ống thông Fogarty vào tạm thời gây bít tắc phế quản nơi chảy máu. Nếu chảy máu nhiều quá không cho phép quan sát rõ khí phế

quản thì có thể phải soi phế quản ống cứng hoặc chụp động mạch phế quản và gây bít tắc động mạch phế quản cấp cứu [6],[7],[8].

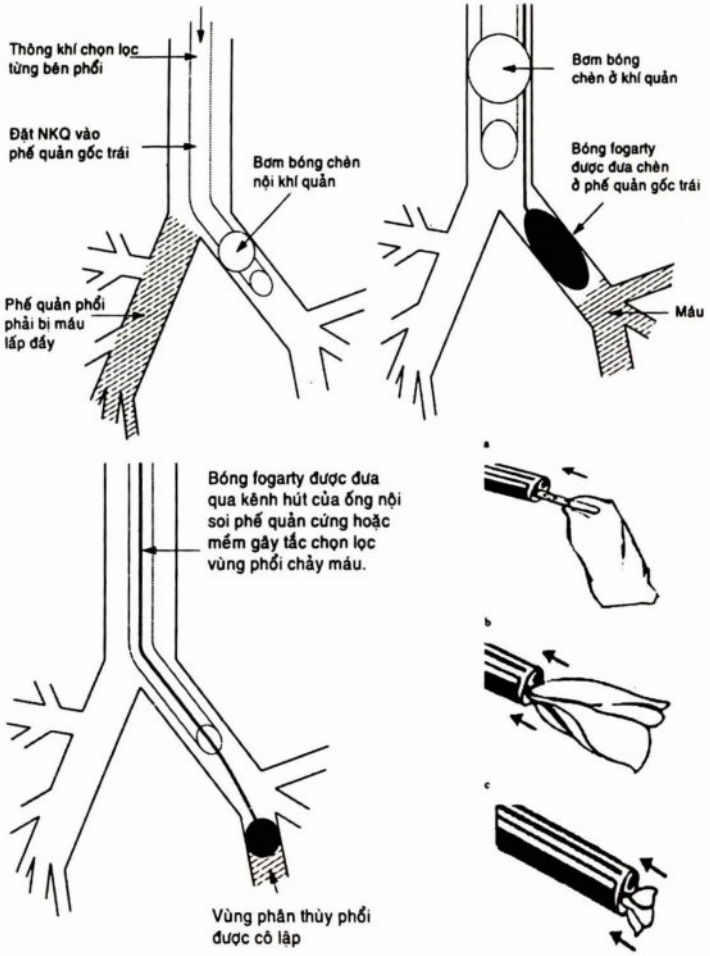

Hình 116. Bóng fogarty và các vị trí gây tắc trong ho máu, chuẩn bị gạc đút nút phế quản chảy máu bằng ống soi mềm

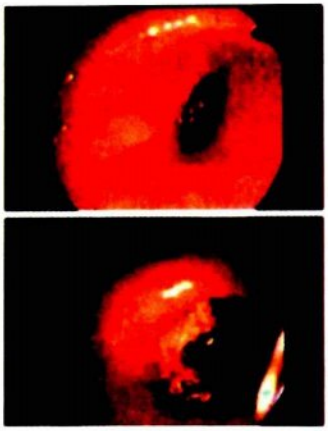

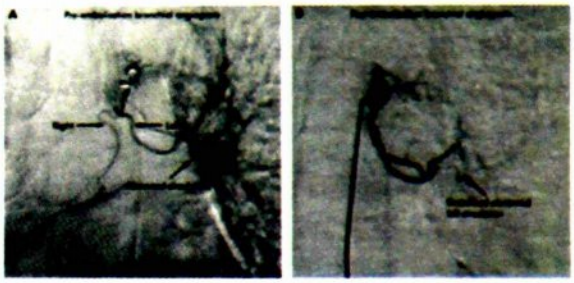

Hình 117. Chèn ép nhánh PQ chảy máu

Hình 118. Chụp và nút động mạch phế quản

6.6.2. Chụp động mạch phế quản và gây bít tắc động mạch phế quản cấp cứu

Chụp động mạch phế quản bằng cách luồn một ống thông tim hình đuôi lợn qua động mạch đùi lên động mạch chủ vào động mạch phế quản bên chảy máu nếu đã xác định được và gây bít tắc động mạch phế quản cấp cứu bên đó bằng các hạt nhựa hoặc đoạn lò xo kim loại.

6.7. Phẫu thuật

– Thường ít có chỉ định ngoại khoa cấp cứu trong lúc đang ho ra máu.

– Phẫu thuật được chỉ định khi máu chảy nhiều ở một bên phổi, khi không có điều kiện chụp động mạch phế quản và gây bít tắc động mạch phế quản cấp cứu, khi tiếp tục ho máu mặc dù đã gây bít tắc động mạch phế quản hoặc khi ho ra máu nặng gây ảnh hưởng tới huyết động và suy hô hấp.

– Chỉ định ngoại khoa trì hoãn thường chỉ tiến hành ở những bệnh nhân có tổn thương khu trú, khi tình trạng toàn thân, chức năng hô hấp cho phép.

– Chống chỉ định phẫu thuật ở các bệnh nhân ung thư phổi ở giai đoạn không mổ được, chức năng hô hấp làm trước khi ho ra máu đã quá kém không cho phép cắt phổi.

7. PHÁC ĐỒ XỬ TRÍ THEO MỨC ĐỘ HO RA MÁU

7.1. Ho ra máu nhẹ

– Ho ra máu ít, máu chỉ thành từng vệt trong chất khạc: chủ yếu là theo dõi, tìm và điều trị nguyên nhân.

– Ho ra máu từ vài ml đến < 50 ml/ 24 giờ: có thể dùng một số nhóm thuốc sau:

+ Morphin 10mg tiêm dưới da.

+ Nội tiết tố thuỳ sau tuyến yên: 5 ui pha 5ml huyết thanh - tiêm tĩnh mạch chậm.

+ Adrenoxyl 50 mg/ ống x 1-2 ống tiêm dưới da hay tiêm bắp.

7.2. Ho ra máu mức trung bình

+ Morphin 10 mg tiêm dưới da

+ Nội tiết tố thuỳ sau tuyến yên 5- 20 ui, pha trong 500 ml huyết thanh sinh lý truyền nhỏ giọt tĩnh mạch.

+ Có thể dùng Sandostatin 0,05 - 0,2 mg tiêm dưới da hoặc truyền tĩnh mạch 25μg/giờ.

+ Adrenoxyl 50 mg/ống x 2-4 ống tiêm bắp, tiêm dưới da hoặc truyền tĩnh mạch.

+ Bồi phụ khối lượng tuần hoàn, cân bằng điện giải bằng truyền máu và truyền dịch.

7.3. Ho ra máu nặng

– Khai thông đường hô hấp. Đảm bảo thông khí phế nang.

– Thuốc: morphin, atropin, nội tiết tố thùy sau tuyến yên, sandostatin dùng tiêm tĩnh mạch hoặc truyền nhỏ giọt tĩnh mạch; một hoặc nhiều lần trong ngày.

– Truyền dịch, truyền máu bồi phụ khối lượng tuần hoàn, điện giải.

– Biện pháp khác:

– Làm bít tắc động mạch phế quản nếu có điều kiện, chỉ định cho bệnh nhân ho ra máu nhiều, ho máu dai dẳng và hay tái phát.

7.4. Ho ra máu tắc nghẽn

– Xử trí như ho ra máu nặng.

– Trước hết phải đảm bảo thông khí phế nang: đặt ống nội khí quản, mở khí quản, hút các cục máu đông gây tắc, hút sạch các chất xuất tiết phế quản, khai thông đường hô hấp, cho thở oxy, thở máy.

8. ĐIỀU TRỊ NGUYÊN NHÂN

– Lao phổi

+ Dùng thuốc chống lao theo phác đồ chống lao của Tổ chức Y tế Thế giới.

+ Ngoại khoa: cắt phổi, cắt thuỳ phổi, kết hợp với thuốc chống lao khi có chỉ định.

– Viêm phổi, viêm phế quản: dùng kháng sinh

– Ung thư phế quản: cắt bỏ khối u nếu có chỉ định mổ, nếu không mổ được có thể dùng hóa chất chống ung thư, xạ trị.

– Tắc động mạch phổi: heparin, thuốc chống đông kháng vitamin K.

– Phù phổi cấp: thuốc lợi tiểu, trợ tim ...

9. KẾT LUẬN

Ho máu là một cấp cứu nội khoa. Vì vậy khi phát hiện bệnh nhân ho máu cần ngay lập tức đưa bệnh nhân tới cơ sở y tế nơi gần nhất. Trong quá trình vận chuyển bệnh nhân cần lưu ý để bệnh nhân nghỉ tuyệt đối, tránh vận động lồng ngực mạnh. Việc điều trị phải đặc biệt lưu ý đến việc đảm bảo khai thông đường thở. Đối với những trường hợp ho máu nặng cần có can thiệp sớm kết hợp các chuyên khoa để có thể cứu sống người bệnh.

TÀI LIỆU THAM KHẢO

1. Ngô Quý Châu và cộng sự (2004). "Tình hình bệnh nhân ho máu điều trị tại khoa Hô Hấp Bệnh viện Bạch Mai năm 2002". Tạp chí Y học thực hành - Bộ Y tế. 475 + 476, 88-90.

2. Bùi Xuân Tám (1999). Bệnh hô hấp. Nhà xuất bản Y học.

3. Ngô Thế Quân (2006). *"Nhân một trường hợp dị vật phế quản gây ho ra máu kéo dài"*. Kỷ yếu các công trình nghiên cứu khoa học Hội nghị nội soi phế quản và lồng ngực toàn quốc lần thứ nhất. 157-161.

4. Armin E; Gerard A.S; and David J. (2003). *"Interventional pulmonary procedures"*. Chest; 123: 1693 - 1717.

5. Freitag L; Tekolf E; Stamatis G; Montag M. (1997). "Three years experience with a new balloon catheter for the management of haemoptysis". Eur Respir J; 7; 2033-2037.

6. Russo V, Piva T, Lovato L, Fattori R, Gavelli G (2005). "Multidetector CT: a new gold standard in the diagnosis of pulmonary embolism? State of the art and diagnostic algorithms". Radiol Med (Torino). 62-3.

7. Valipour A; Kreuzer A; Koller H; Koessler W; and Burghuber O.C. (2005). "Bronchoscopy-guided topical hemostatic tamponade therapy for the management of life threatening hemoptysis". Chest; 127: 2113-2118.

8. Patel S.R; Stoller J.K. (2004). *"The role of bronchoscopy in hemotysis"*. Flexible bronchoscopy, Black well Science, 2nd edition. 210-224.

NHÀ XUẤT BẢN Y HỌC

NỘI SOI PHẾ QUẢN

Chịu trách nhiệm xuất bản

HOÀNG TRỌNG QUANG

Biên tập:	BS. VŨ THỊ BÌNH
	BS. NGUYỄN THỊ LAN
Sửa bản in:	VŨ THỊ BÌNH
Trình bày bìa:	CHU HÙNG
Kt vi tính:	BÙI THỊ THƯƠNG

In 1000 cuốn, khổ 14,5x20,5cm tại Xưởng in Nhà xuất bản Y học.
Số đăng ký kế hoạch xuất bản: 181-2007/CXB/1-42/YH.
In xong và nộp lưu chiểu quý IV năm 2007.